Hôpital Saint-Louis
campus hospitalo-universitaire et de recherche

chirurgie plastique et reconstruction mammaire

Dr Camille Ozil
Chirurgien Plasticien

DU MALADIES DU SEIN Module IV. 20/05/2022

la reconstruction

- un concept assez nouveau
- début du siècle

la RM dépend de la mastectomie…

- évolution parallèles des mastectomies + conservatrices
- et des méthodes de reconstruction + satisfaisantes



- Chirurgie: seul traitement pendant des siècles
- Avant l'apparition des traitements adjuvants

Halstet 1895

- Chirurgie radicale

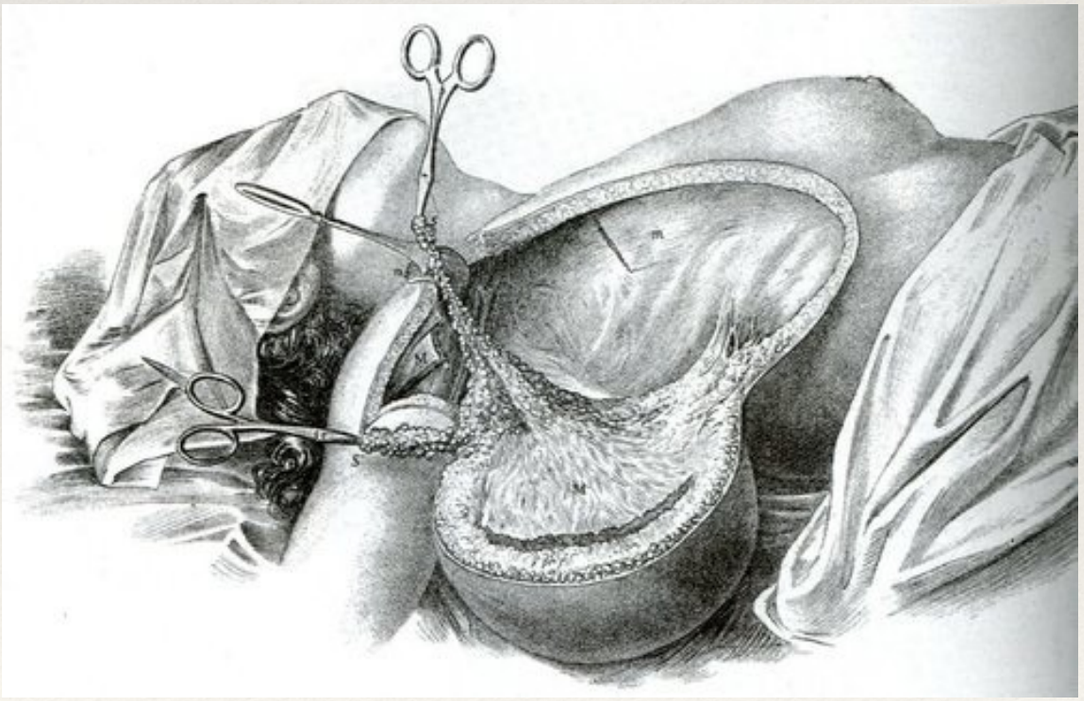



- chirurgie radicale= difficile à reconstruire…

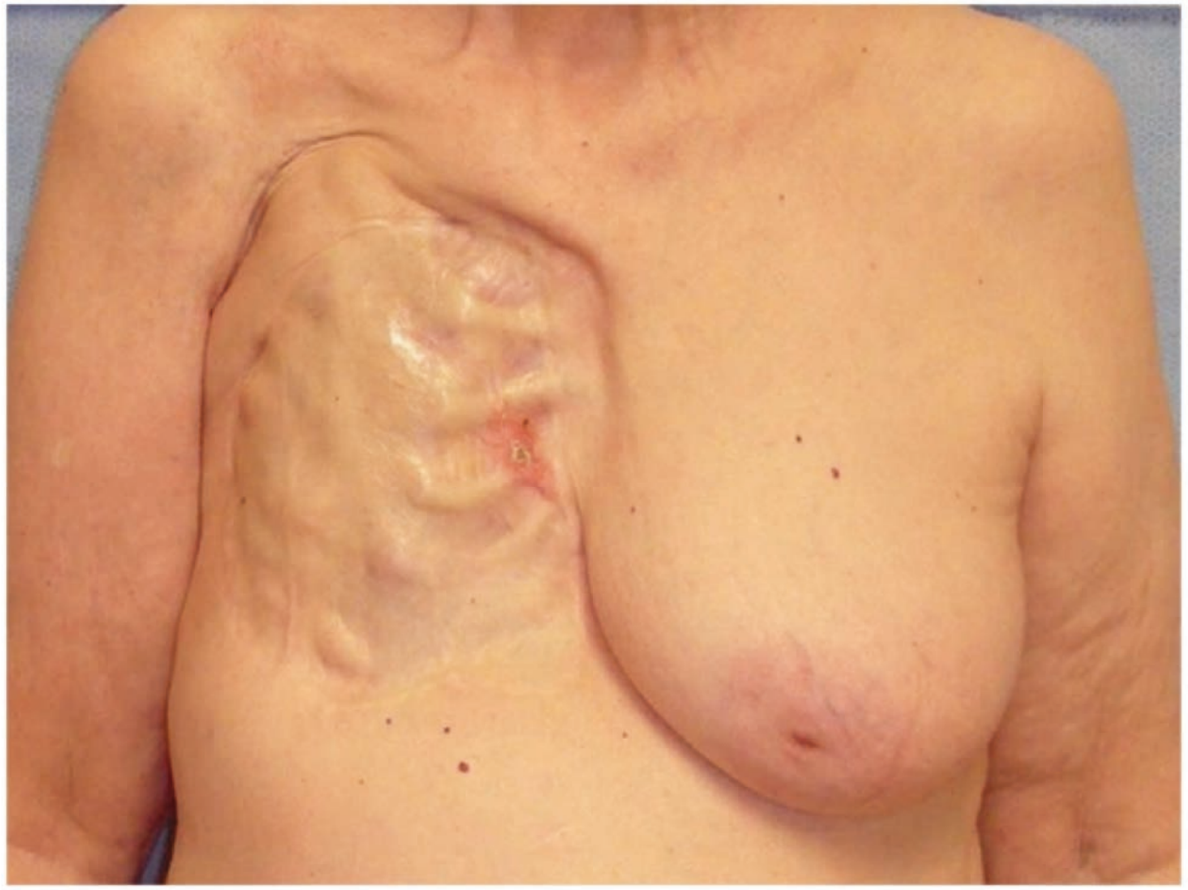

Les débuts: Czerny 1895



- après exerèse d’un volumineux ADF: transfert d’un lipome du flanc: début du concept d’esthétique

Tansini 1898-1906: inventeur du grand dorsal

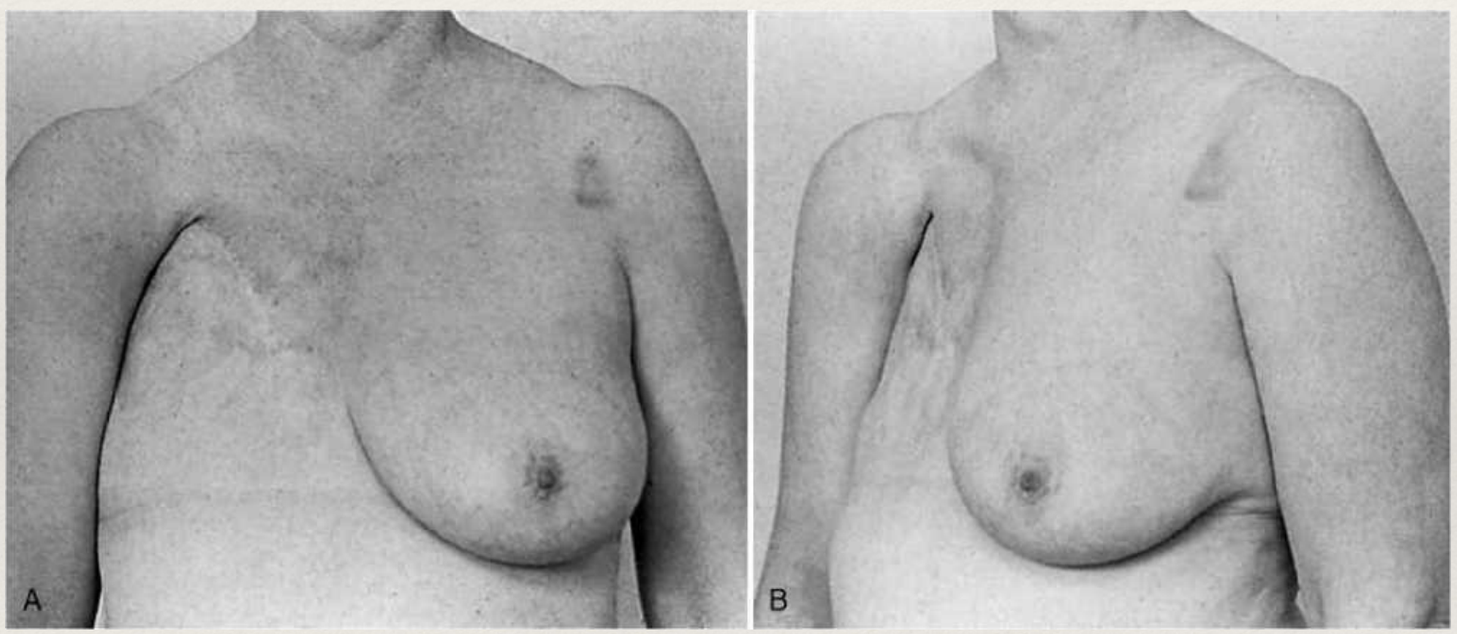



- Réparation de la paroi plus que RM à proprement parler..

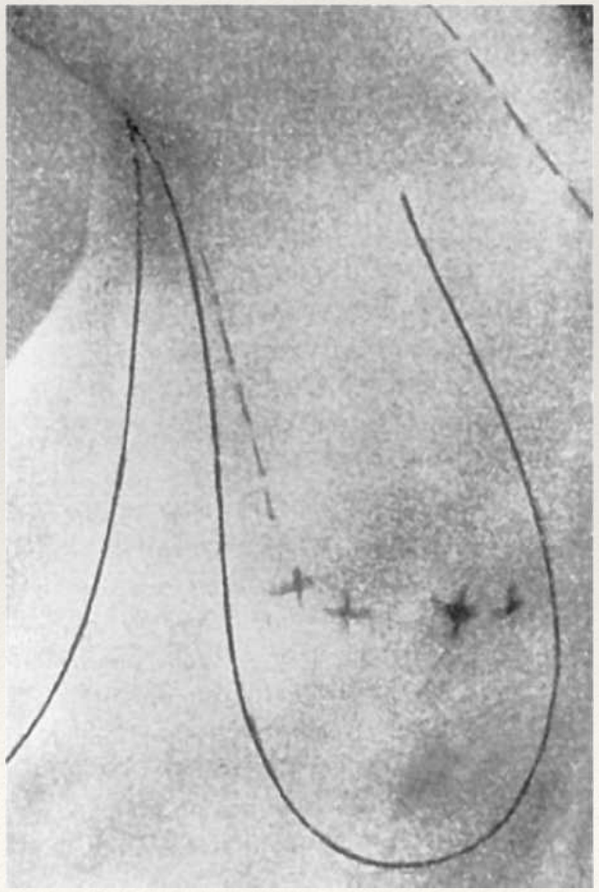

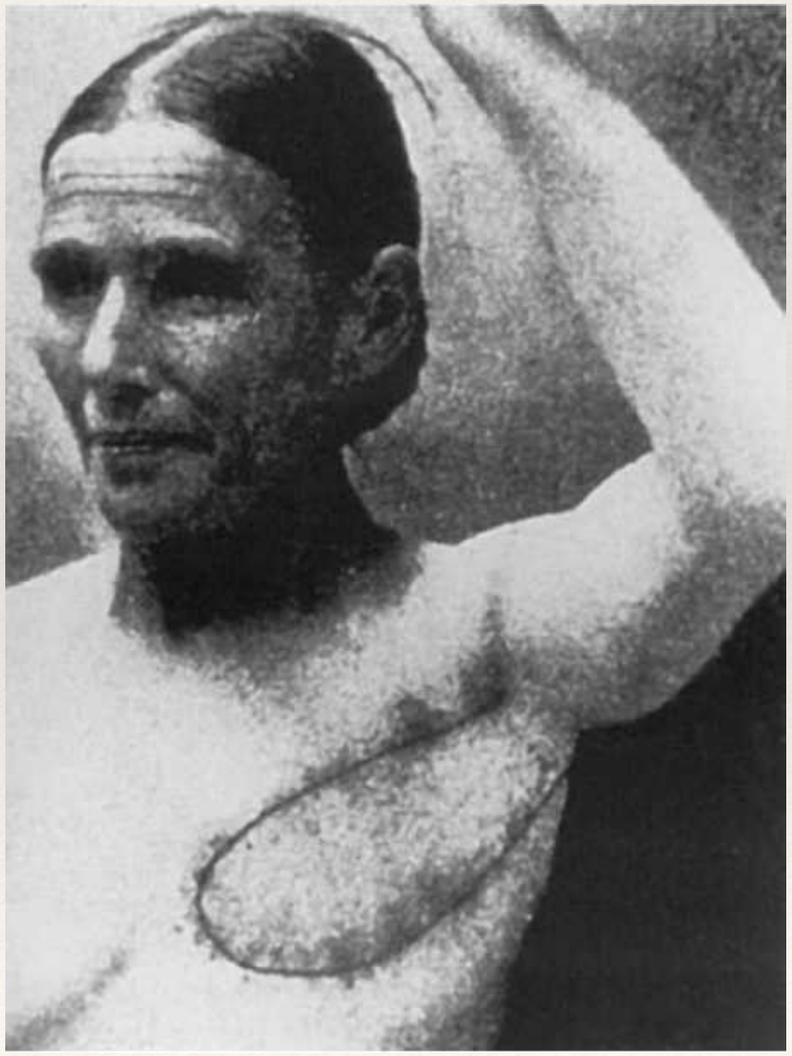

• Ombredanne 1906

- Il n’est plus question de survie mais de qualité de vie..
- « à une jeune femme encore bien faite, coquette, qu’une mutilation ferait profondément souffrir, il n’y a pas de raison légitime de refuser, si elle le désire, une reconstruction autoplastique susceptible d’atténuer ses regrets »

Patey 1948

- Évolution des mastectomies plus conservatrices
- la RM devient possible....

années 1960

- apparition des implants mammaires
- 1978 expandeur

Olivari 1974

- le lambeau de grand dorsal
- redécouvert 70 ans après les travaux de Tansini

Hartrampf 1978

- TRAM

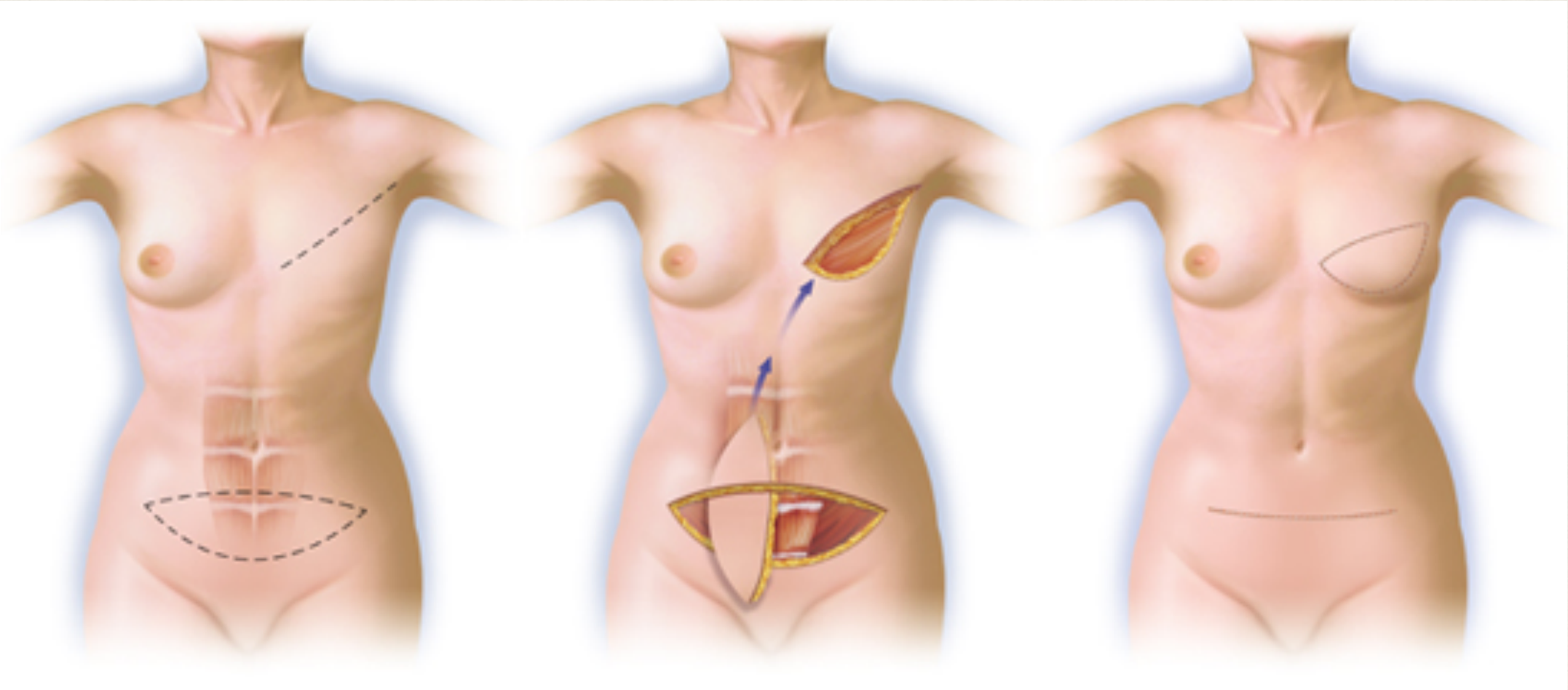

l'ère moderne de la RM

- Et essor important ces 20 dernières années
- Transferts de graisse 1990
- lambeau de SIEA en 1991
- Lambeau de Diep 1994
- Lambeau de TUG 2004
- lambeau de Pap en 2012
- **Naissance du concept de RM autologue**

La RM en france

- Théoriquement partie intégrante du ttt du cancer du sein….

le cancer du sein

- 1e cancer chez la femme
- 50 000 nouveaux cas /an
- 1/3 mastectomies.

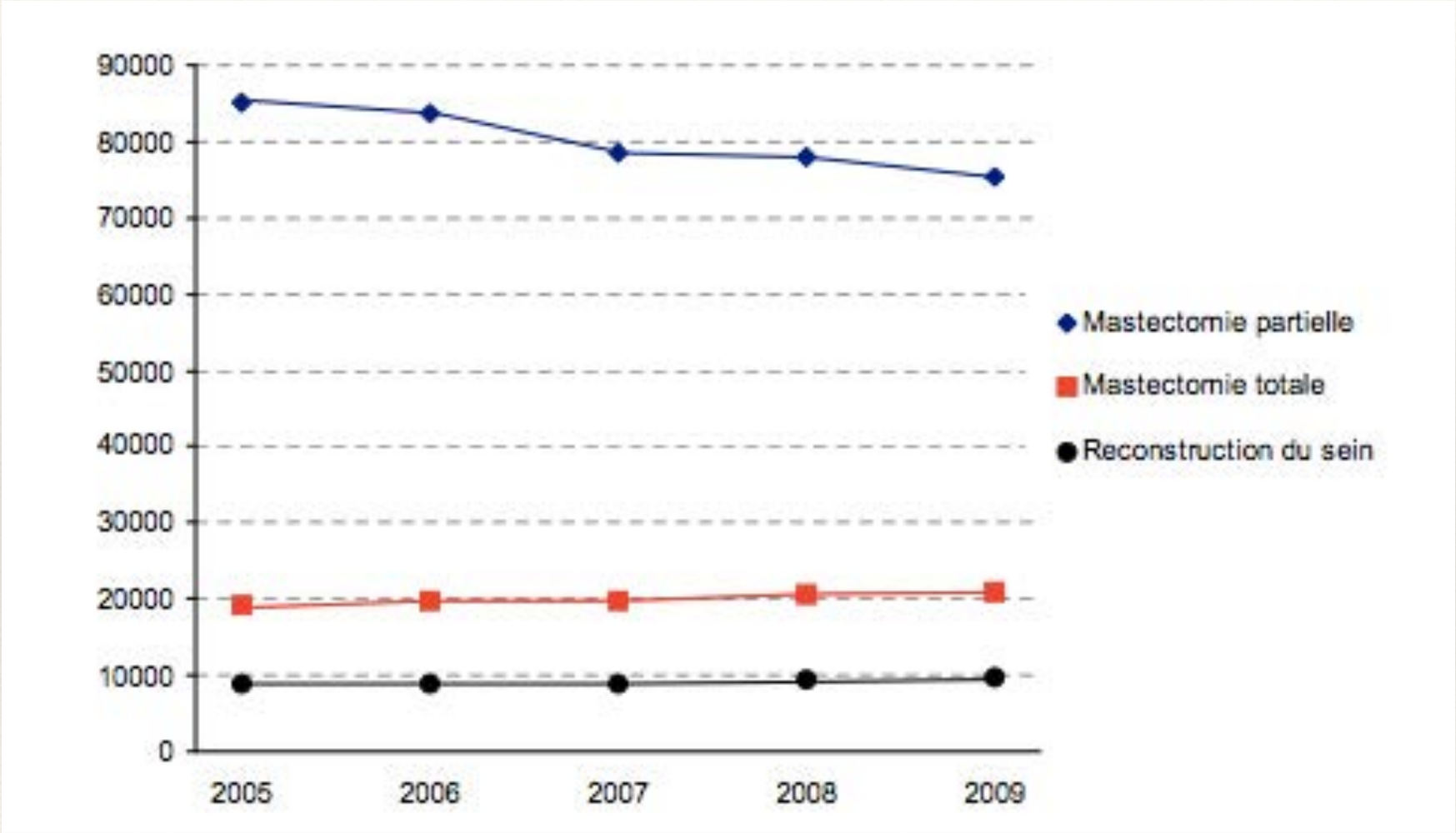
90000
80000
70000
60000
50000
40000
30000
20000
10000
0
2005
2006
2007
2008
2009
Mastectomie partielle
Mastectomie totale
Reconstruction du sein

• En réalité: réservé à une minorité

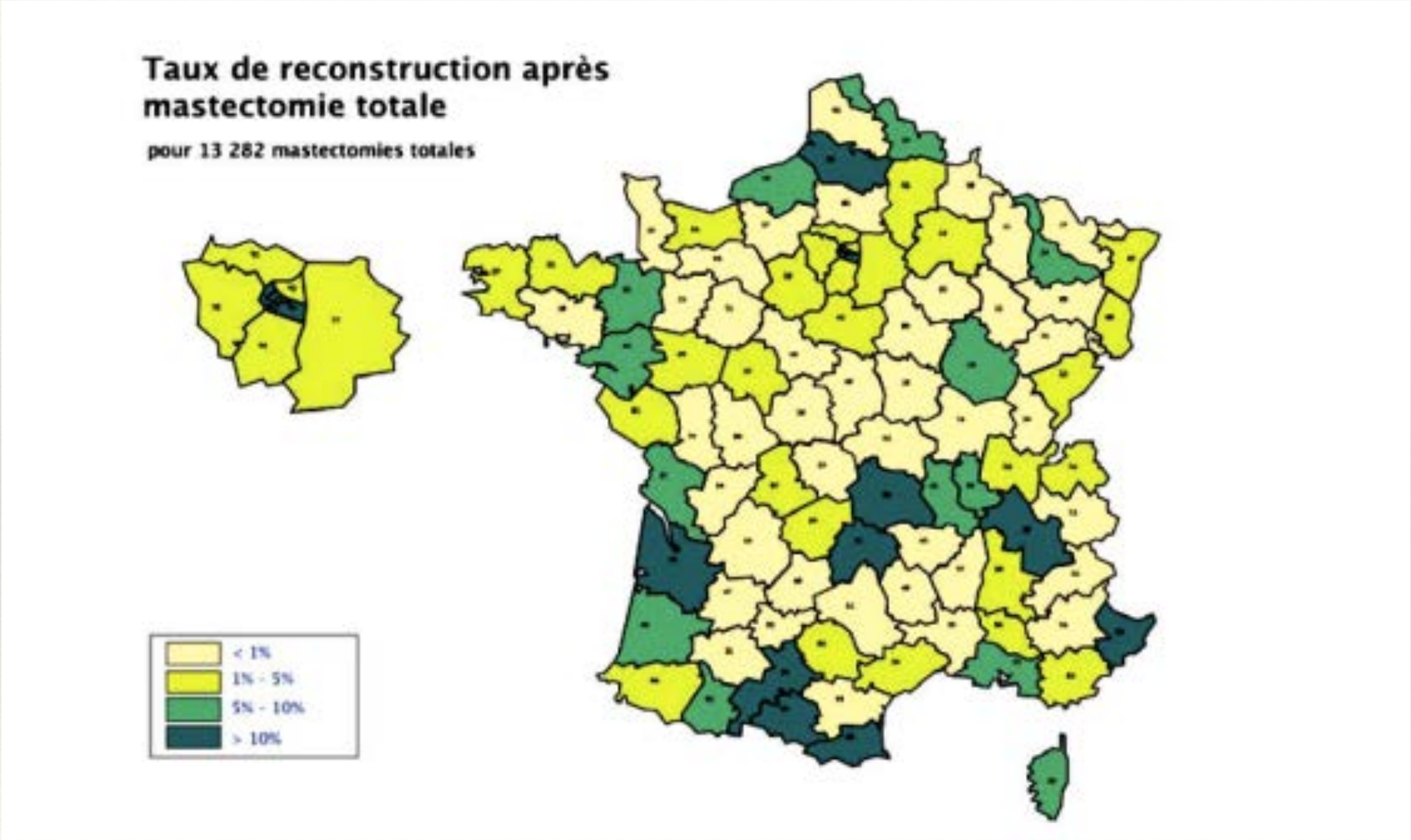

- de 2005 à 2009
- seulement 200 lambeaux libres (6%des RM par lambeaux)

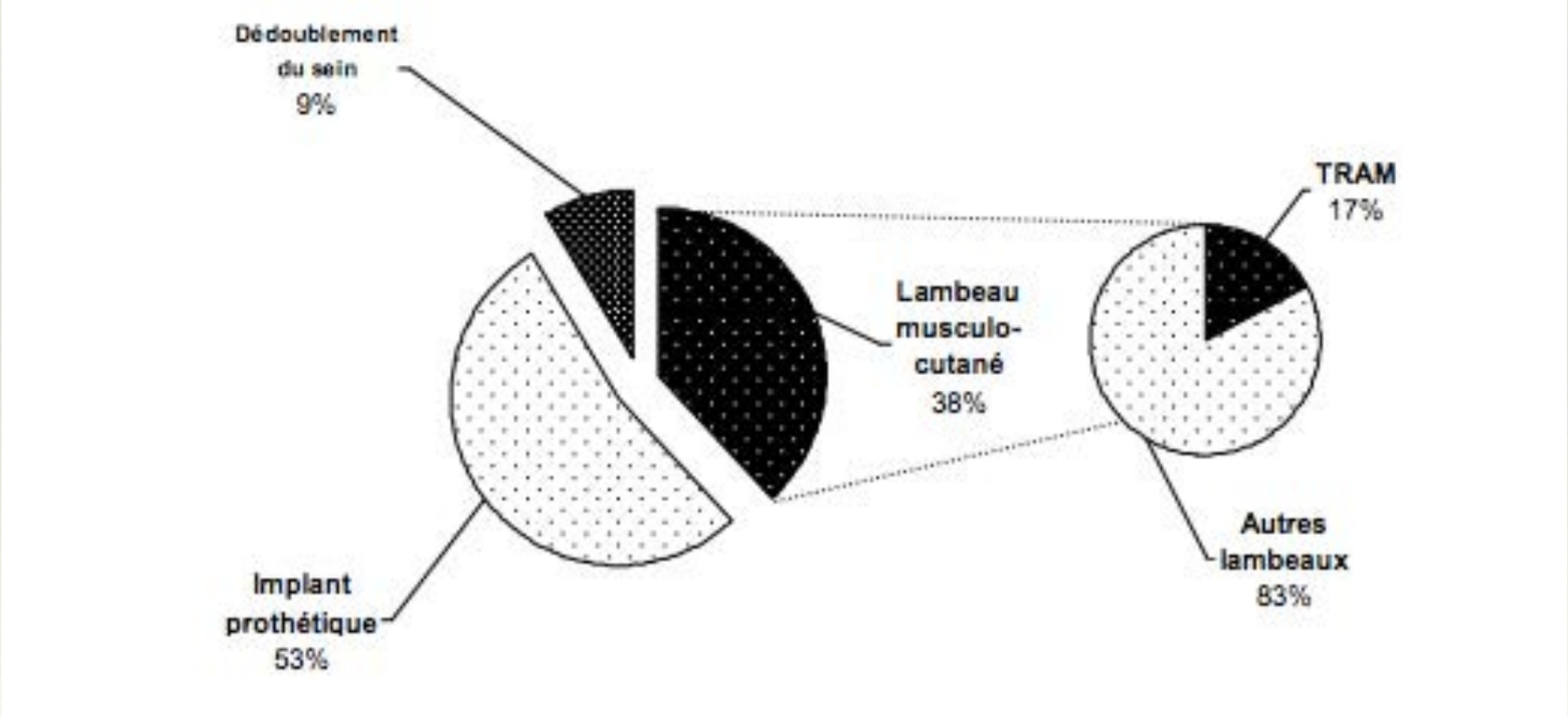

Les causes

- Jugée inutile / futile
- Refus d'une nouvelle intervention / se replonger dans la maladie
- manque d'information +++

- Problème d’accès au centres spécialisés
- saturation des rares centres hospitaliers pratiquant les lambeaux microchirurgicaux.

la reconstruction: un processus

- apporter le volume
- équilibrer les 2 seins
- reconstruire l'aréole et le mamelon
- compter 6 à 18 mois pour une reconstruction complète

Quand ?

- Reconstruction Immédiate
- Reconstruction differé
- Chirurgie préventive

Comment ?

La reconstruction des 90¨

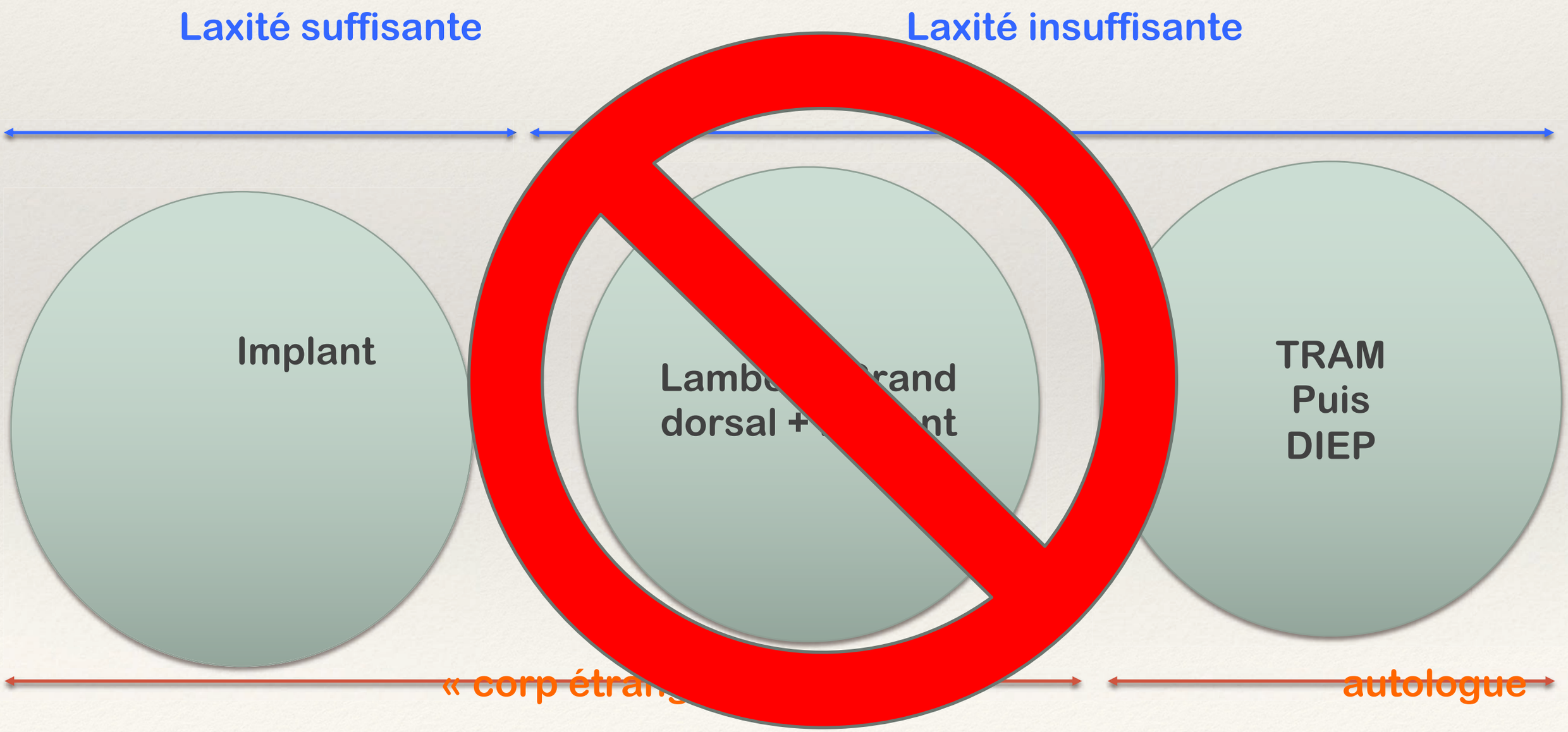

La reconstruction moderne

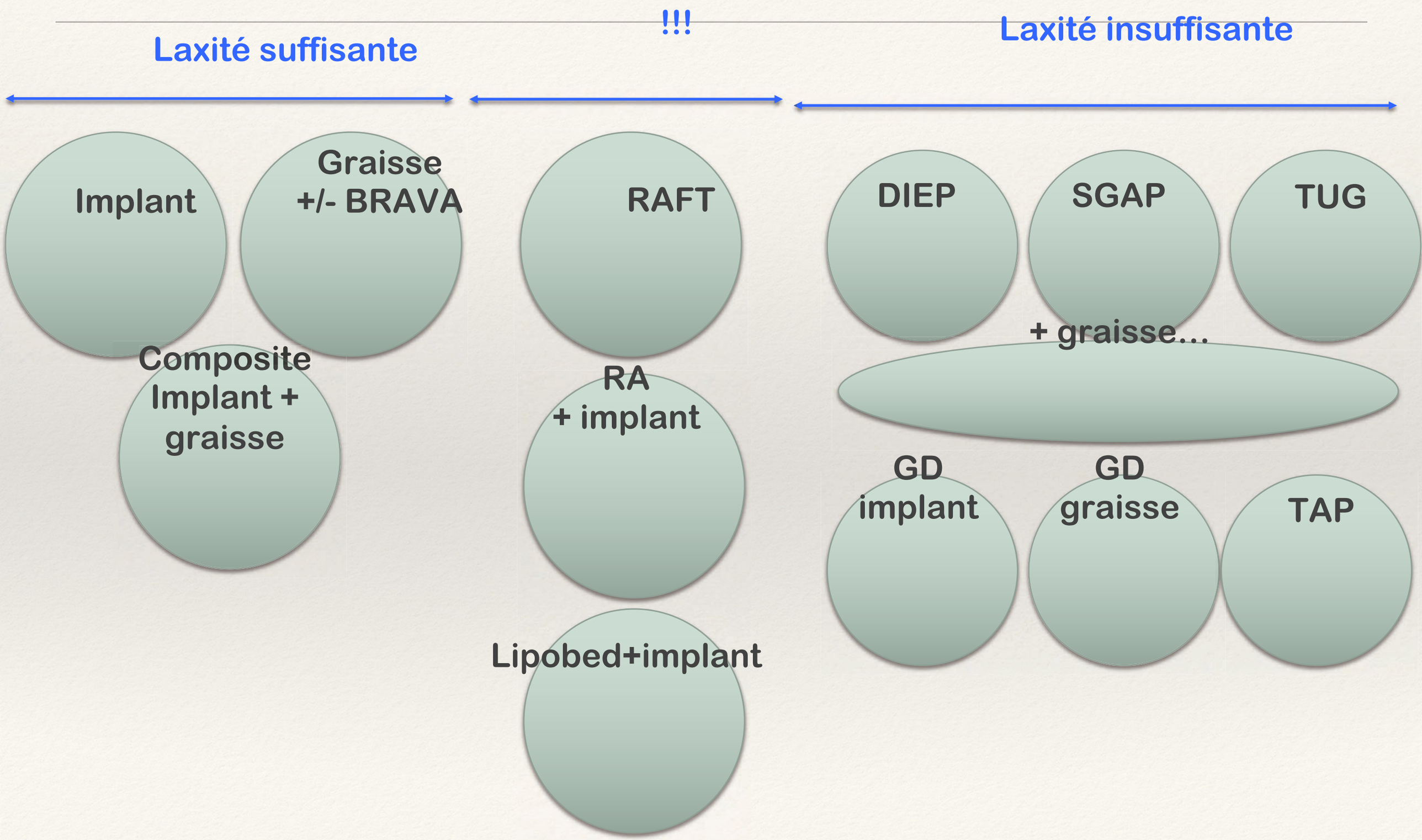

la reconstruction par prothèse

- principe: placer l'implant sous le muscle pectoral
- importance de la laxité cutanée++
- amélioration des implants
- + apport du lipofilling

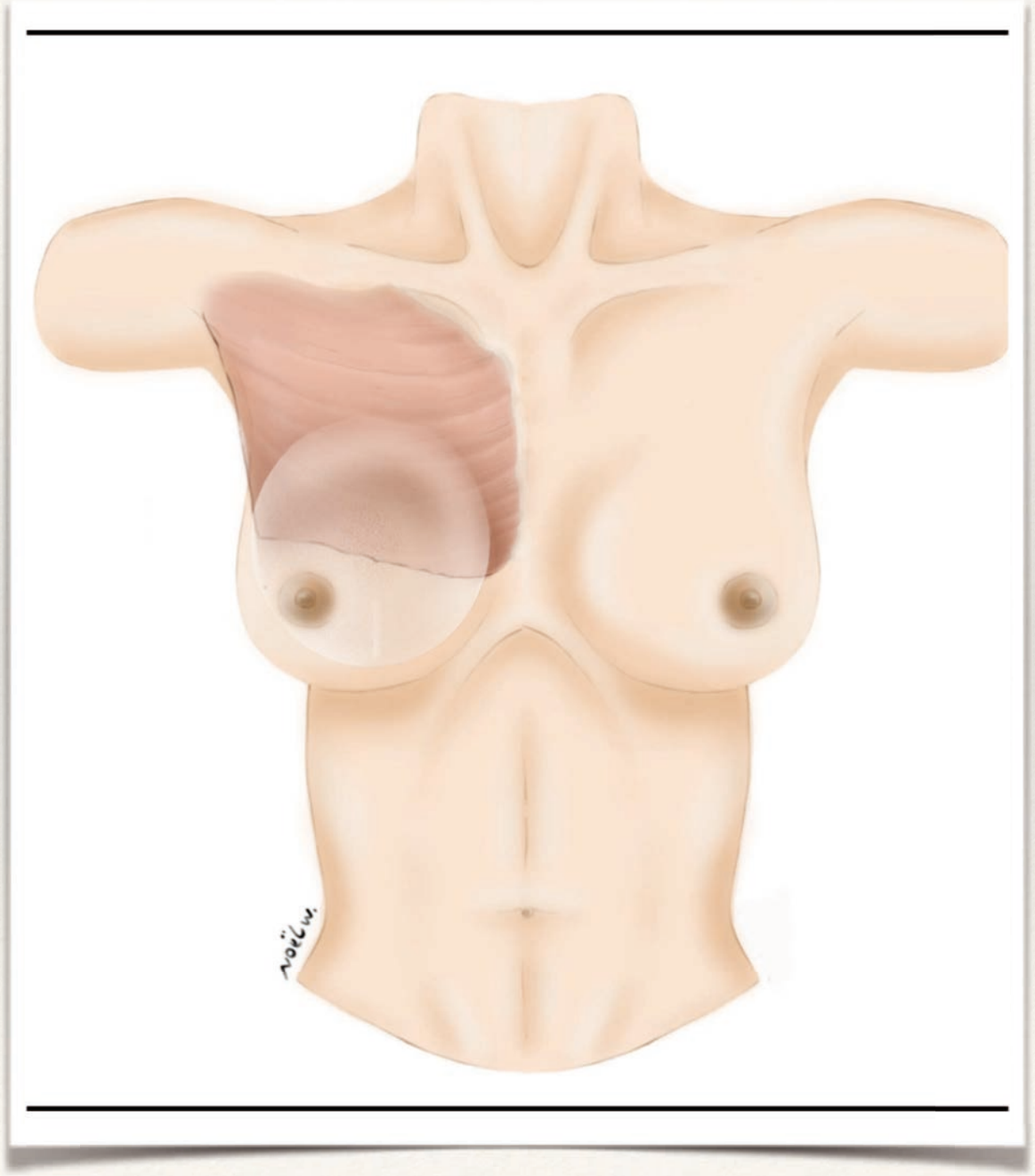

Implant

Avantages

- *Peu risqué*
- *Durée courte (1à2h)*
- *Courte hospitalisation (2à3j)*
- *Rapide à organiser en RMI*
- *Possible dans quasiment tous les cas en RMI*

inconvénients

- Manque de naturel
  - Texture
- Nécessité de changement
- Complications spécifiques : coques

RMI bilatérale voie sous mammaire

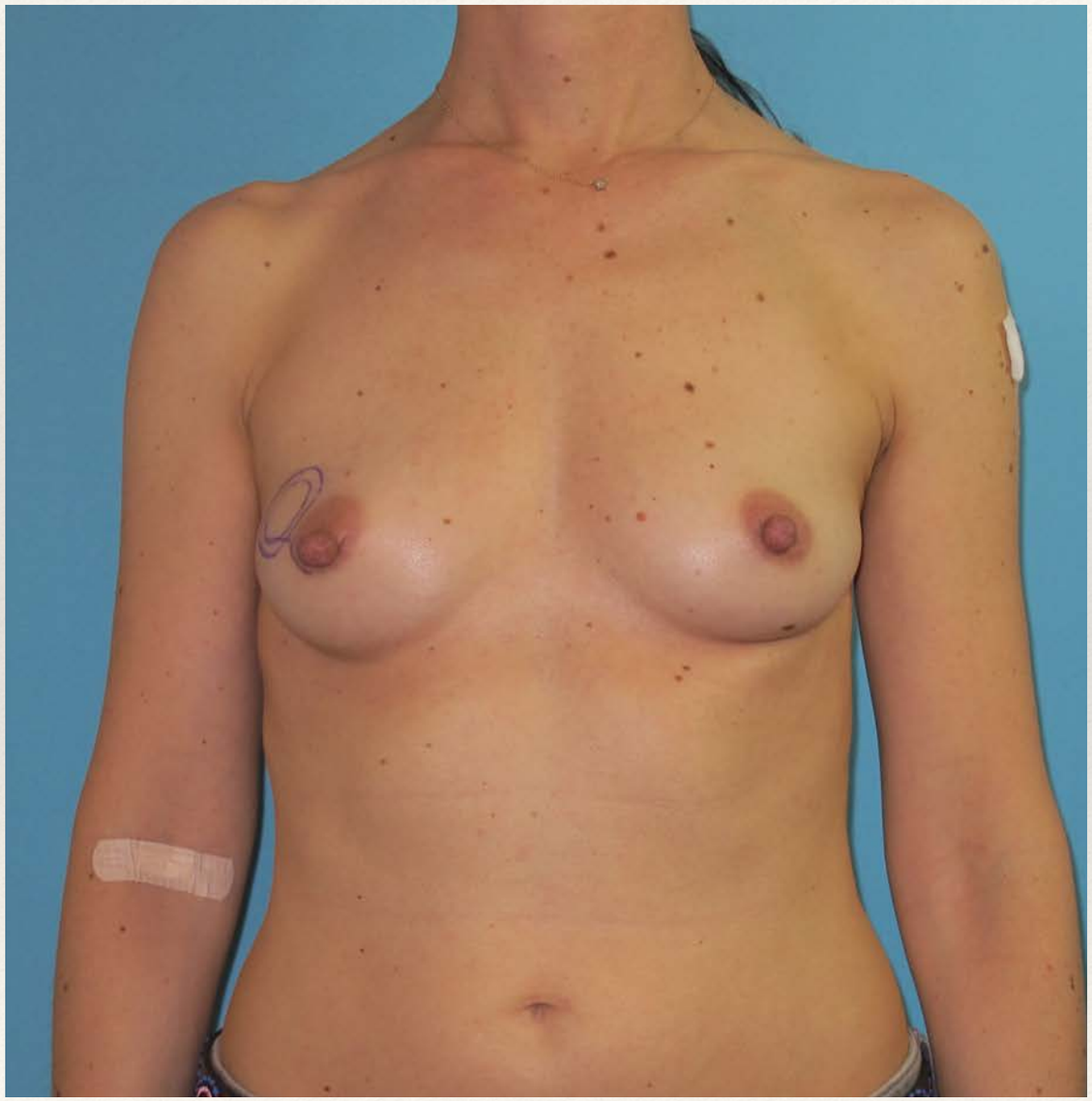

RMI bilatérale avec/ sans conservation PAM

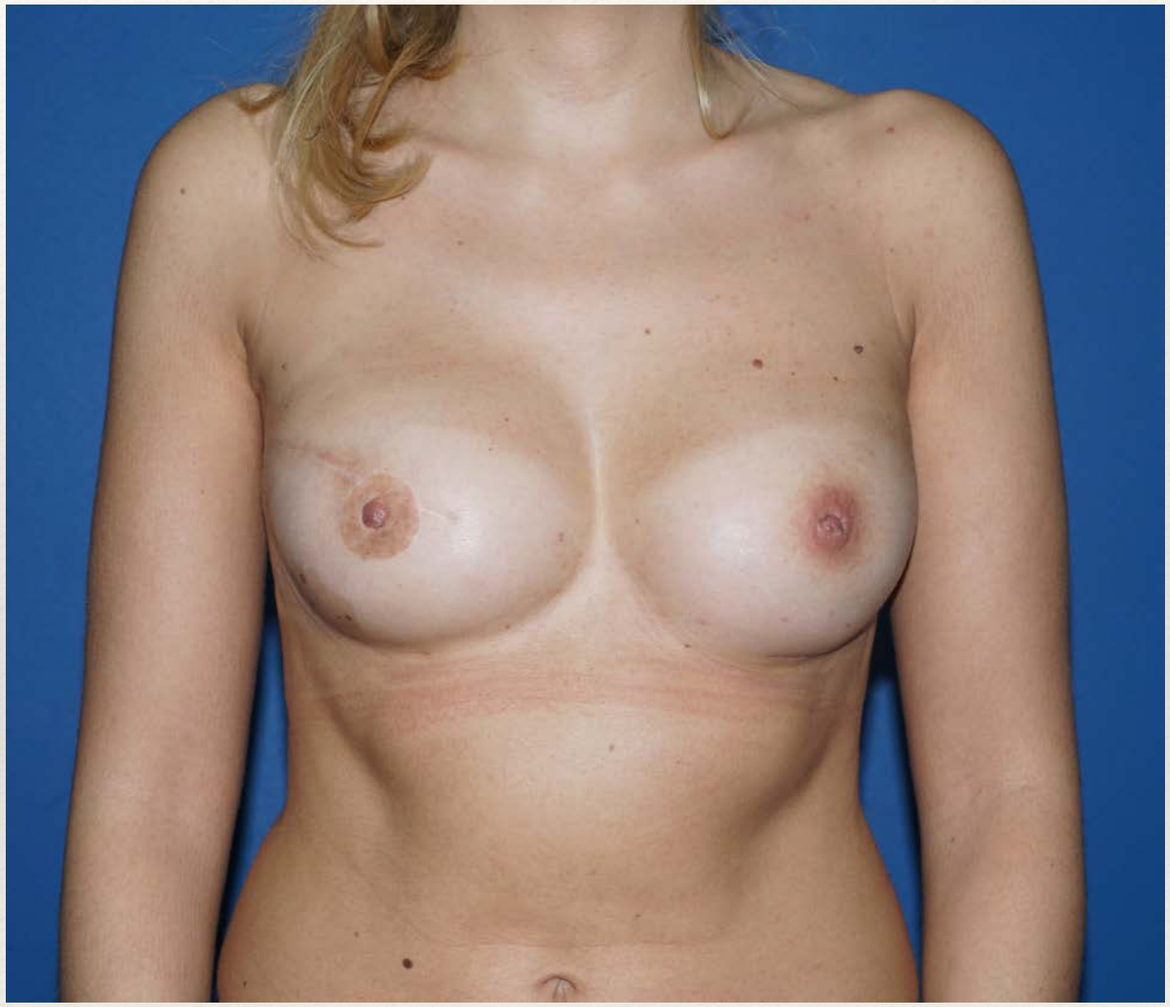

RM secondaire

Coques périprothétiques

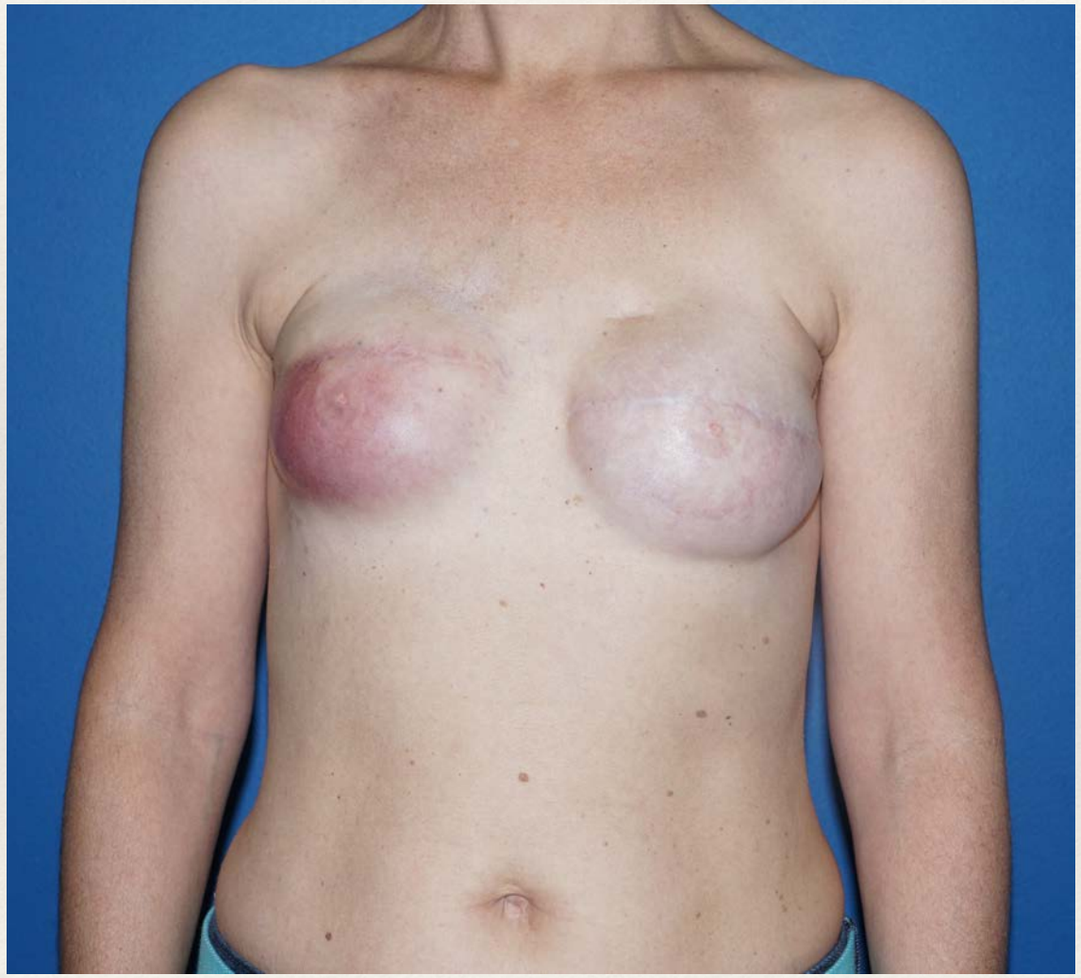

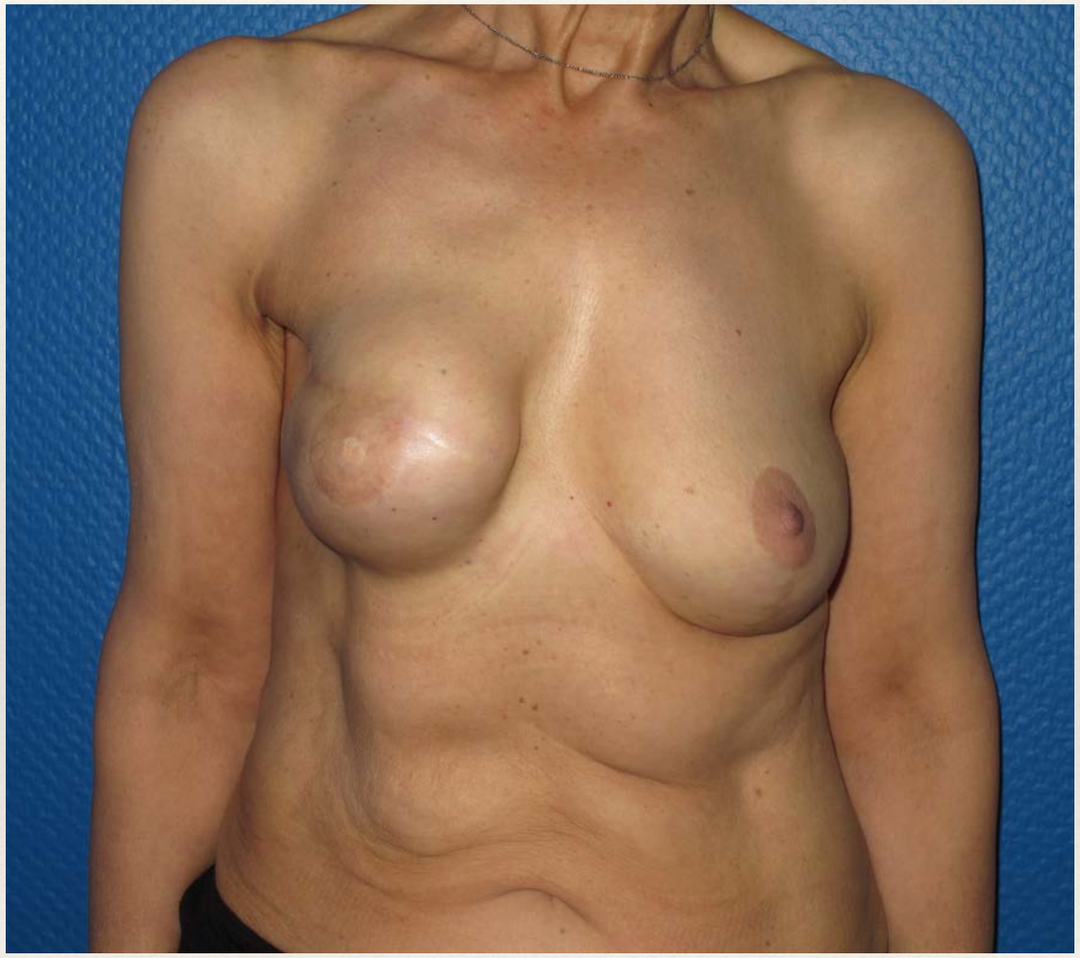

Le lambeau de grand dorsal:principes

transfert musculo cutané du muscle grand dorsal

Pour remplacer la peau mammaire abimée par la radiothérapie

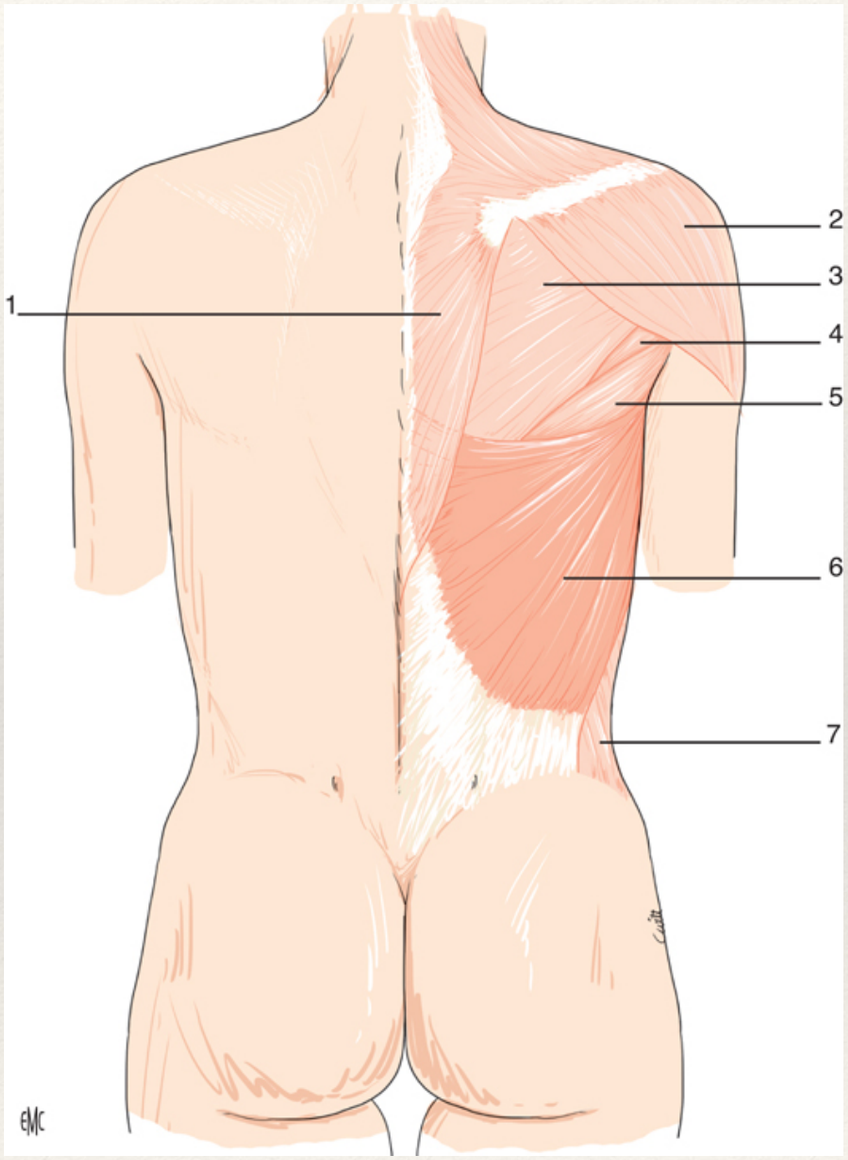

Principes

- Transfert du lambeau:
  - Peau dorsale + muscle + graisse
  - Passage sous cutané vers le sein

principes

La cicatrice est généralement placée horizontalement sur le trajet du soutien gorge pour être la plus discrète possible

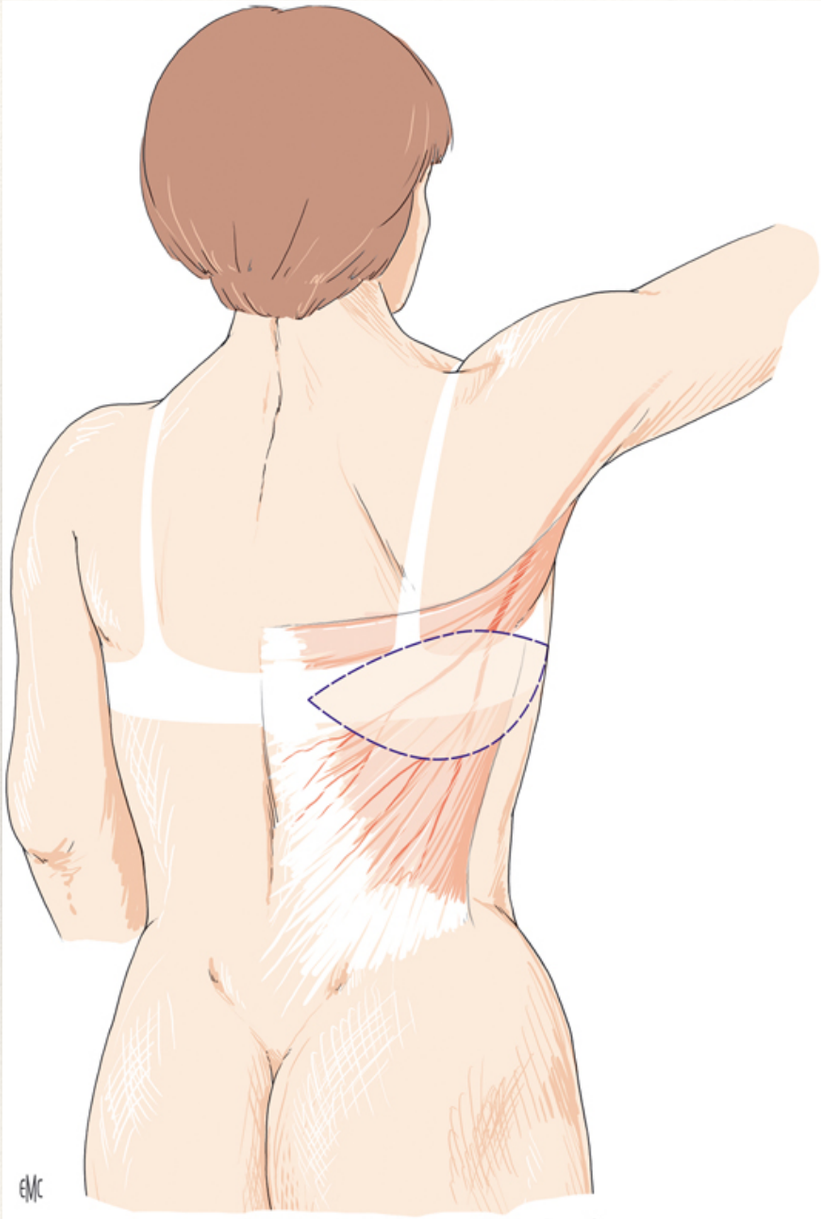

Le lambeau de grand dorsal

Problème:

Le volume du grand dorsal seul n’est pas suffisant pour reconstruire un sein

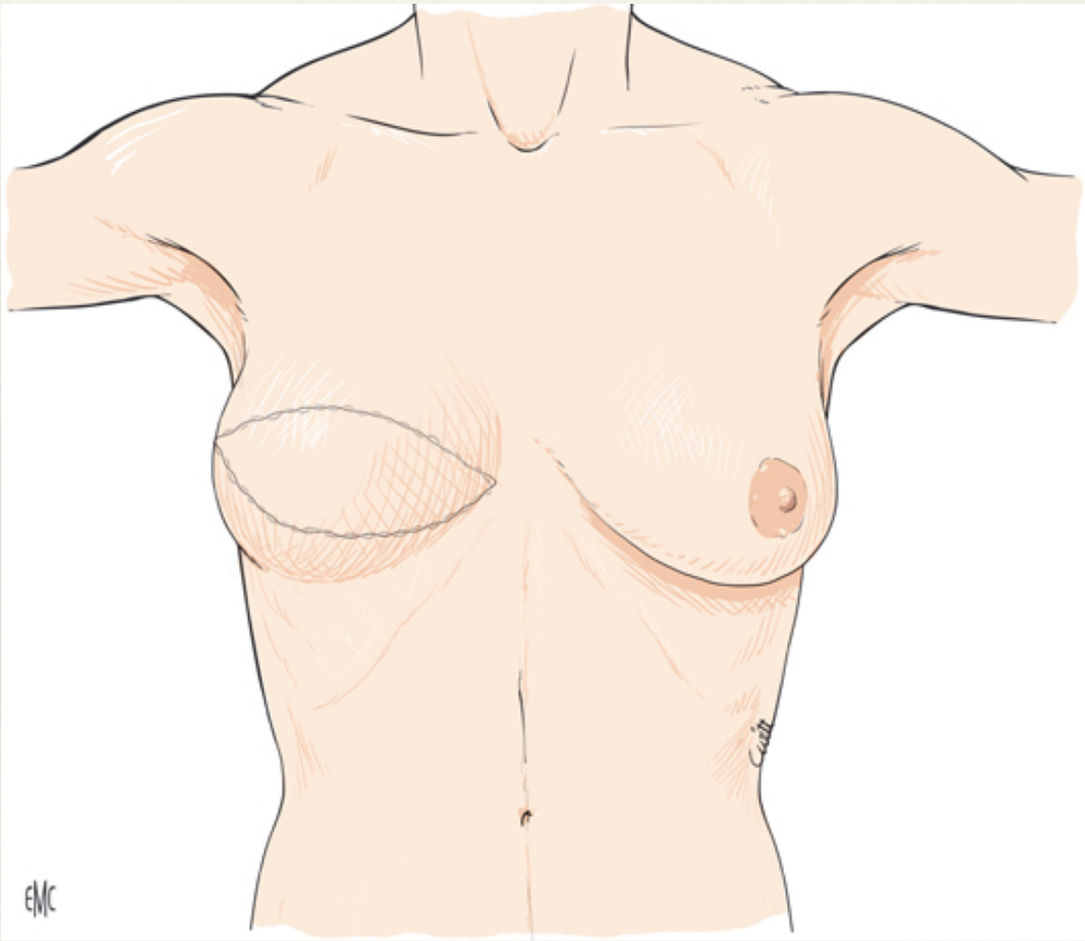

Le lambeau de grand dorsal

- 2 possibilités pour augmenter le volume du sein:
- Soit la prothèse (sous le lambeau): au cours de la même intervention.

- Soit le lipofilling: réinjection de graisse progressive dans le lambeau: plusieurs interventions nécessaires en fonction du volume souhaité.

RMD GD + prothèse

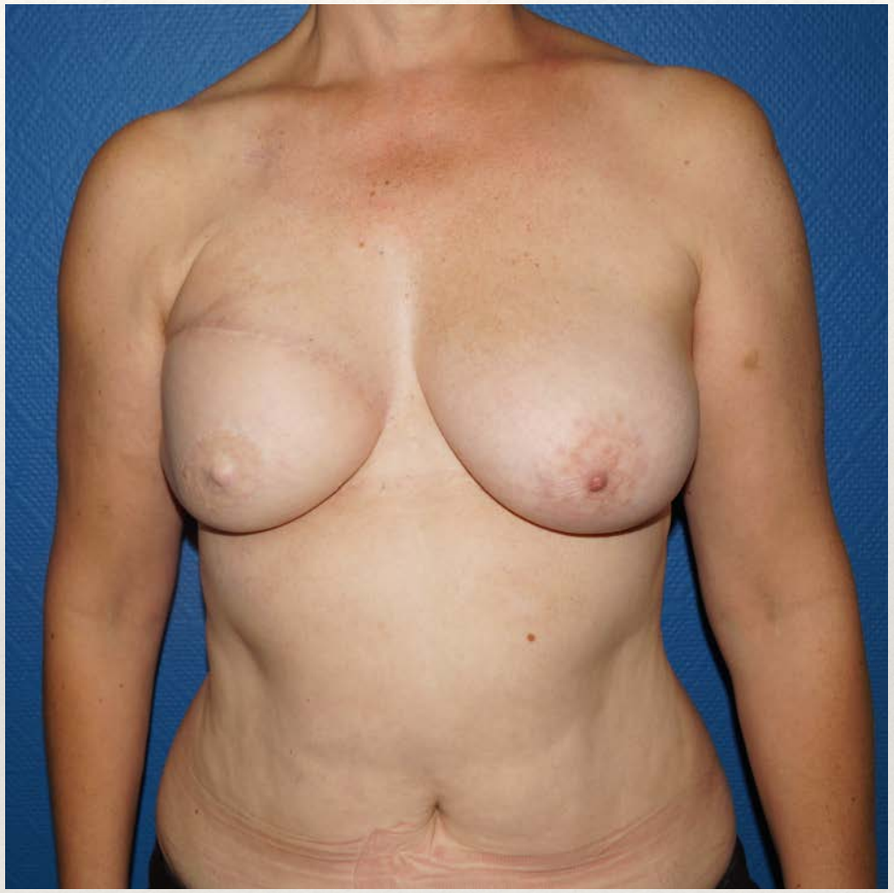

RMD GD autologue

- cas du Dr Rausky

lambeau de grand dorsal

Avantages

- *lambeau fiable*
- *avantages des reconstructions autologues: naturel, évolution dans le temps...*

inconvénients

- lourdeur relative de l'intervention 2 à 3h
- 4 à 6j d'hospitalisation
- risque de douleurs dorsales chroniques

les lambeaux microchirurgicaux

- le DIEP et le SIEA: ventre
- le TUG et le PAP: cuisse
- le SGAP et l'IGAP: fesse

Parmi les lambeaux utilisés

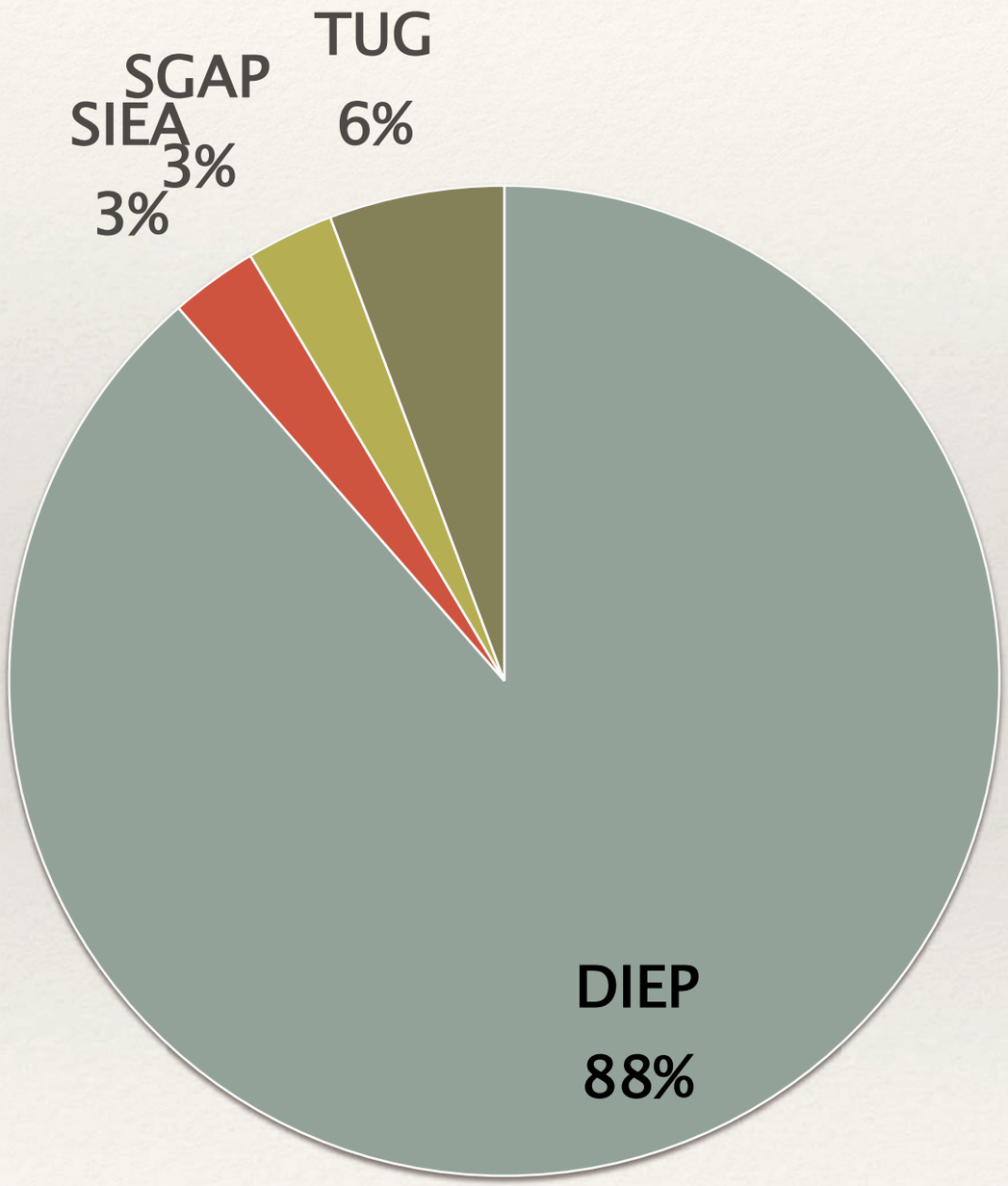

Le DIEP : Principes

- Deep Inferior Epigastric Perforator Flap

- Lambeau cutanéo-graisseux des tissus sous ombilicaux.

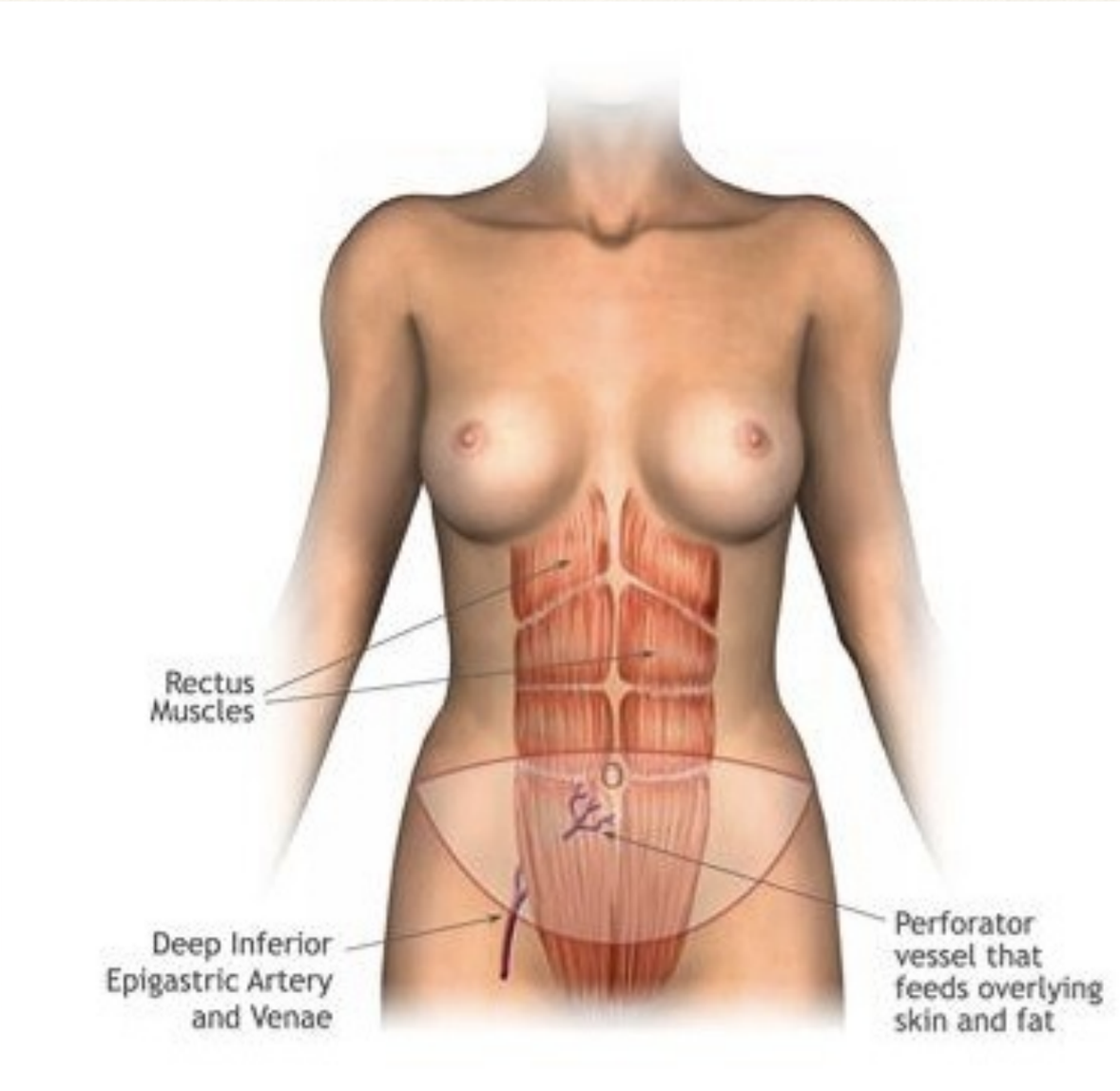

Le DIEP: principes

- Transfert de la graisse et de la peau sous ombilicales
- Au niveau de l'aire mammaire
- Par microchirurgie

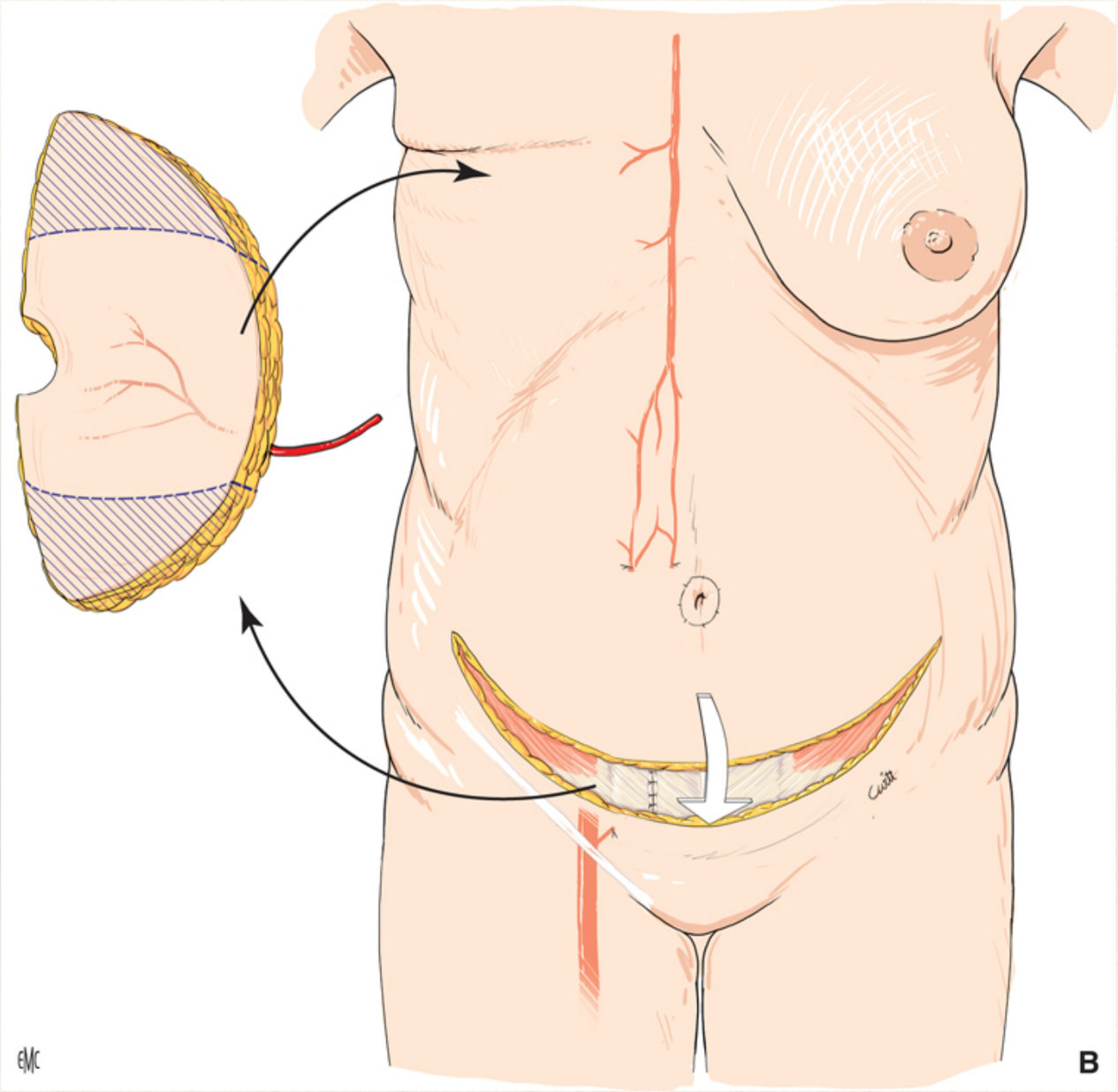

L’angioscanner

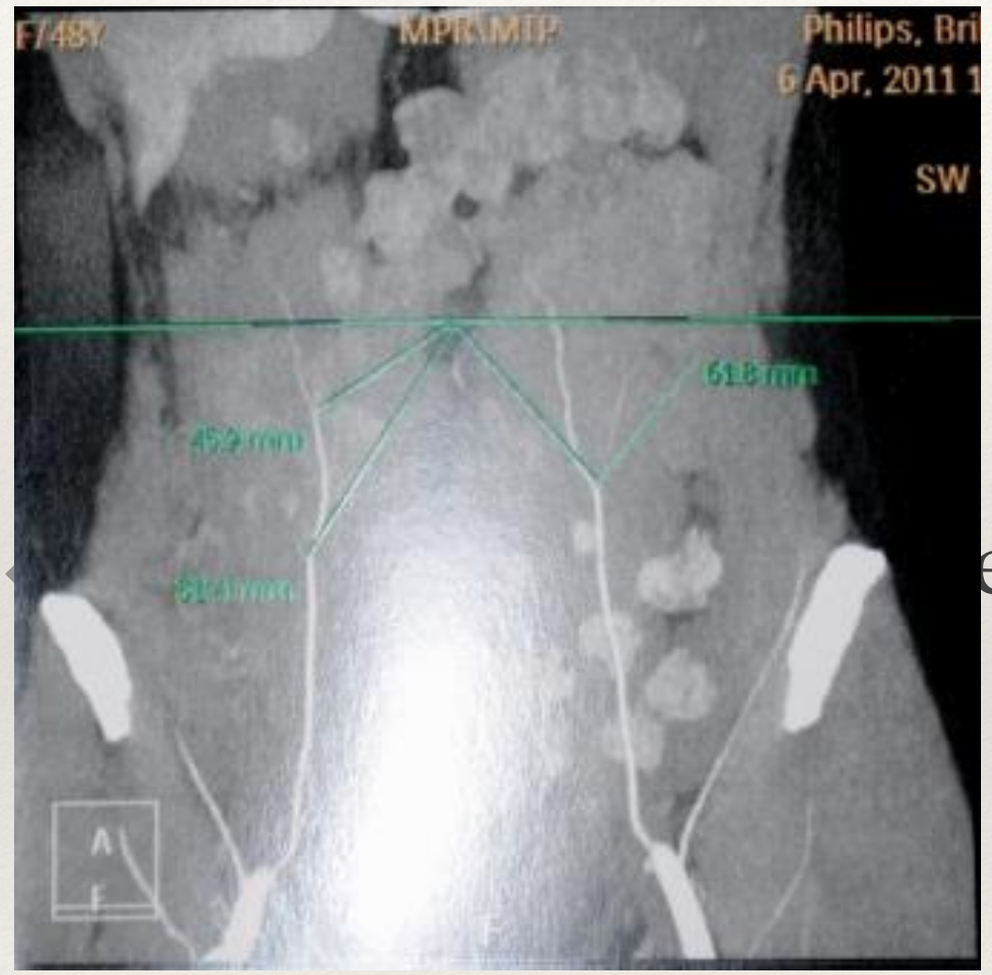

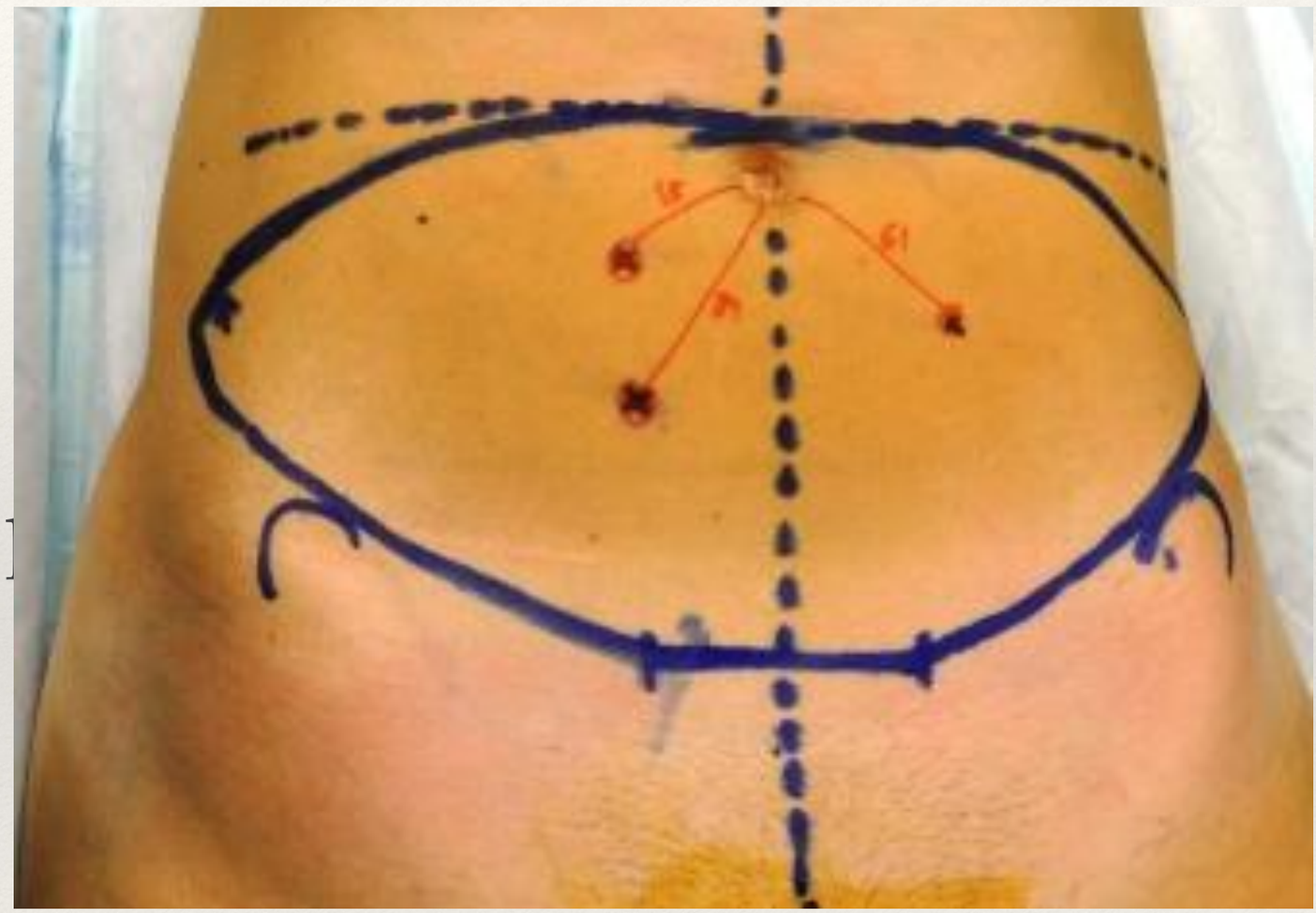

prélèvement du lambeau

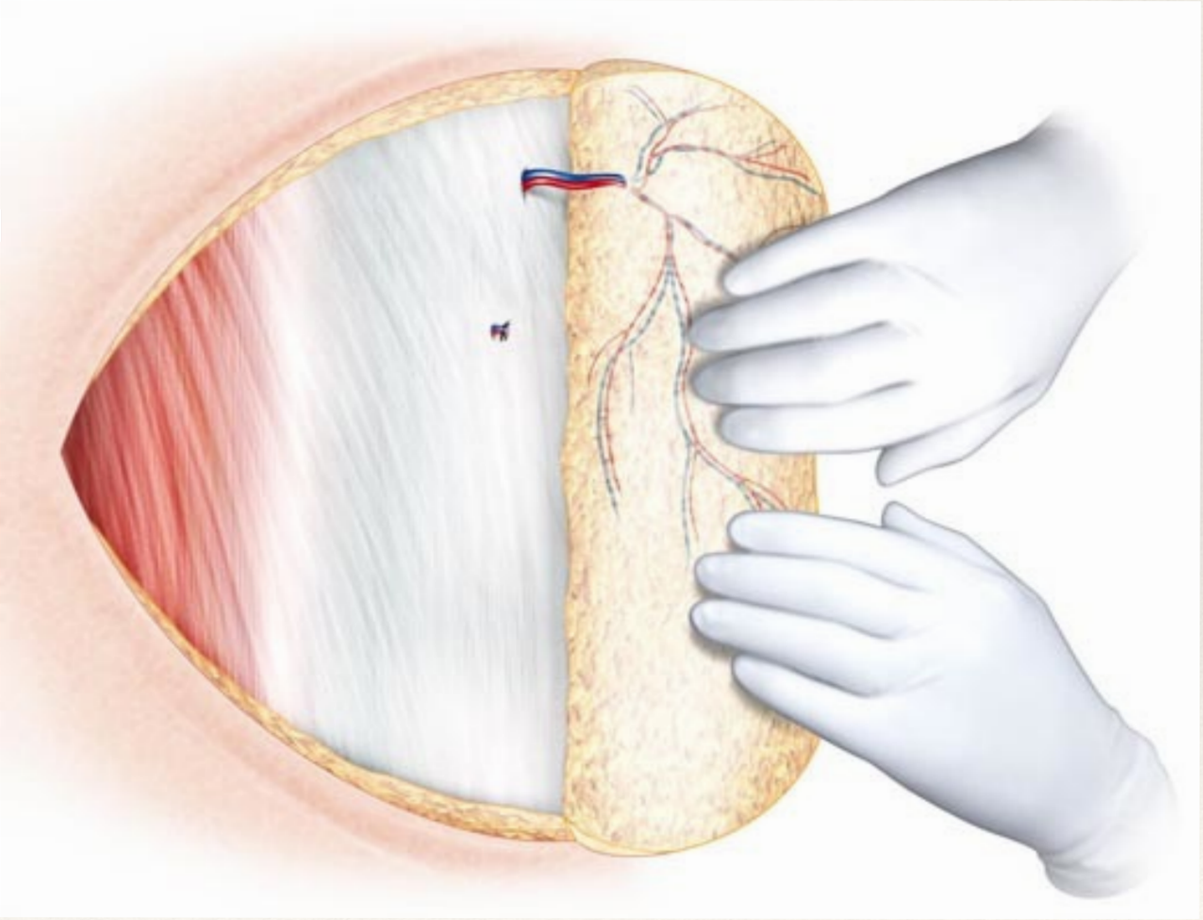

prélèvement du lambeau

- Et dissection des vaisseaux jusqu'à leur origine en ouvrant le muscle grand droit de l'abdomen mais sans le retirer (TRAM)
- Difficulté ++

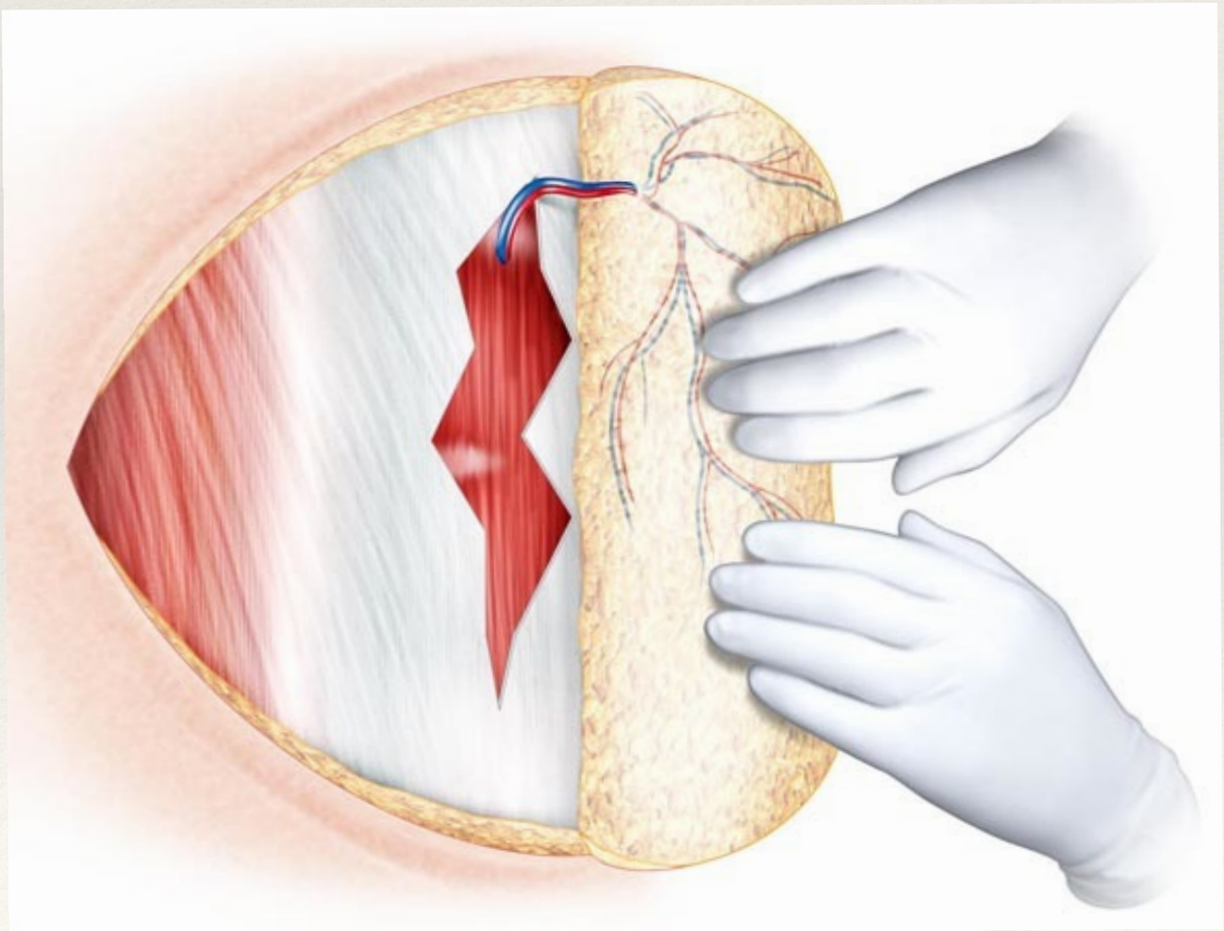

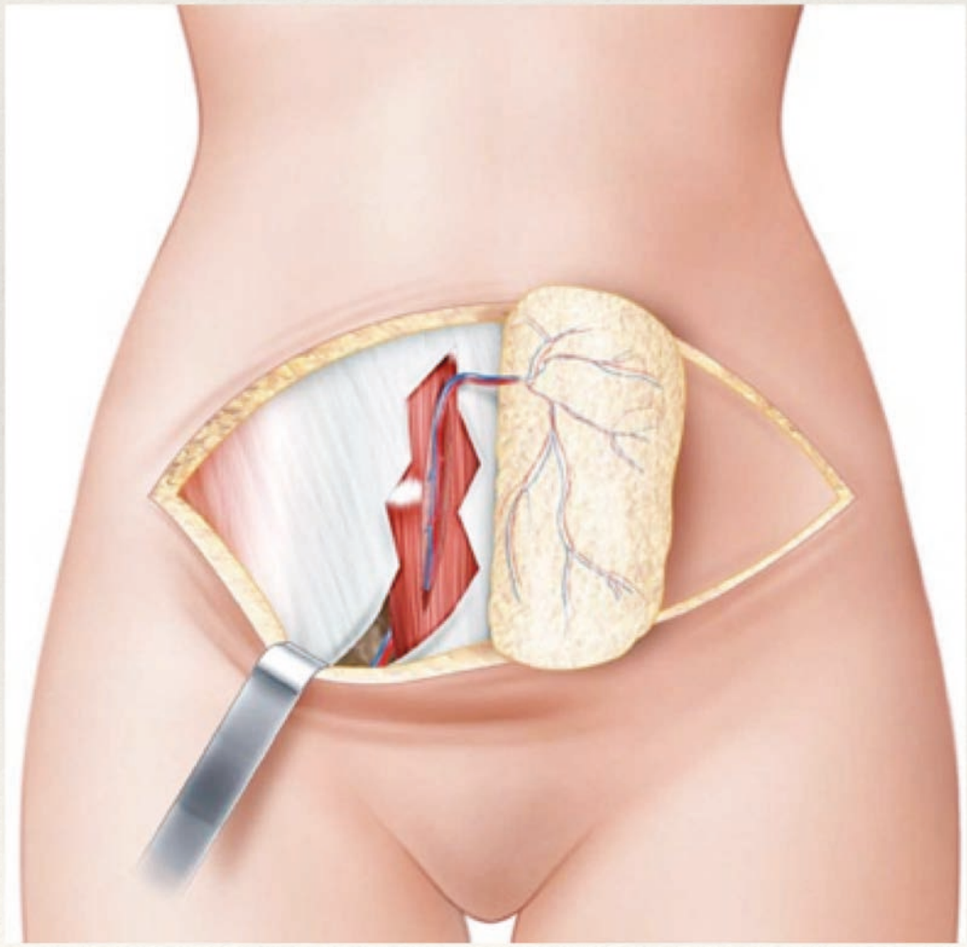

Au niveau mammaire: site receveur

- Préparation du site receveur: 2e équipe
- Abord des vaisseaux mammaires internes (sternum)
- Ou des vaisseaux circonflexes scapulaires (aisselle)

Anastomoses

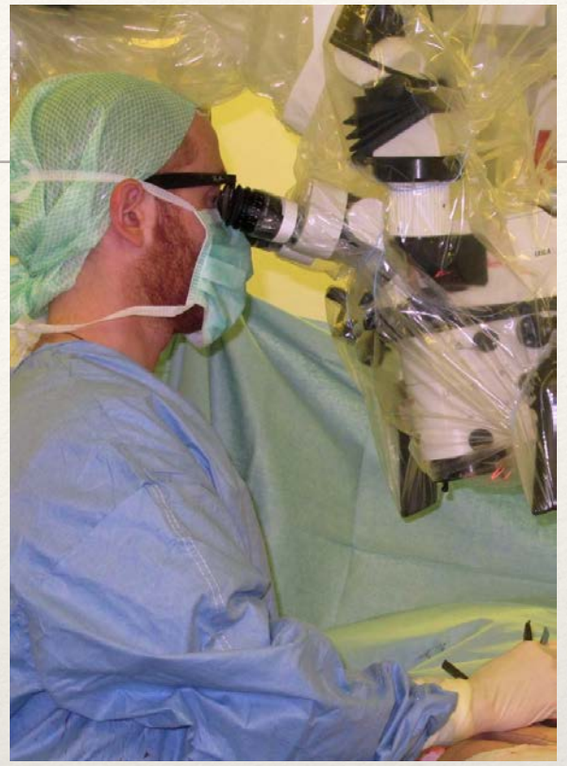

- Au microscope
- Anastomoses de l’artère et de la veine du lambeau:2/3 mm.

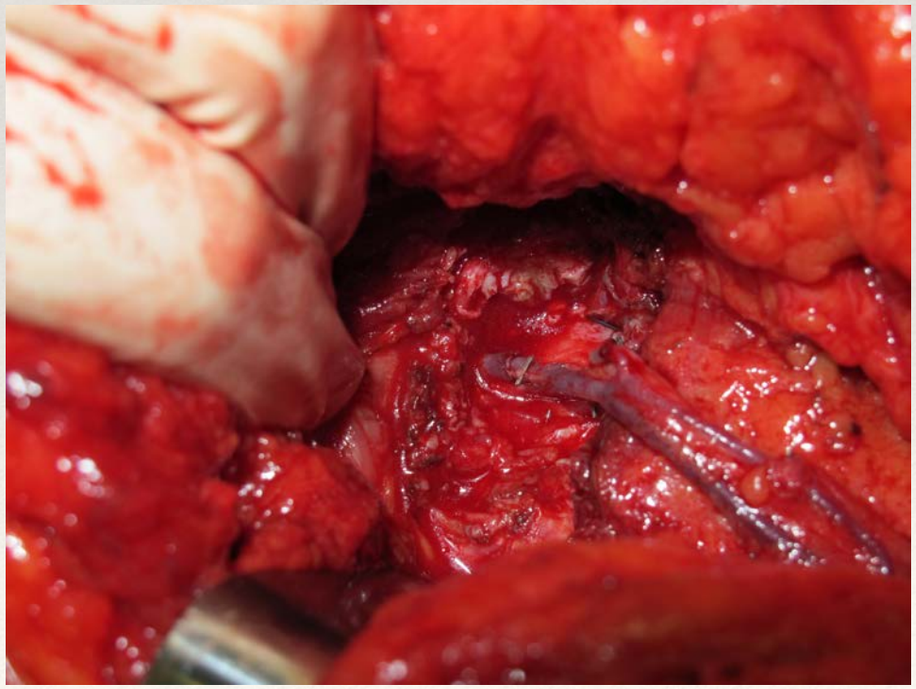

Le modelage du lambeau

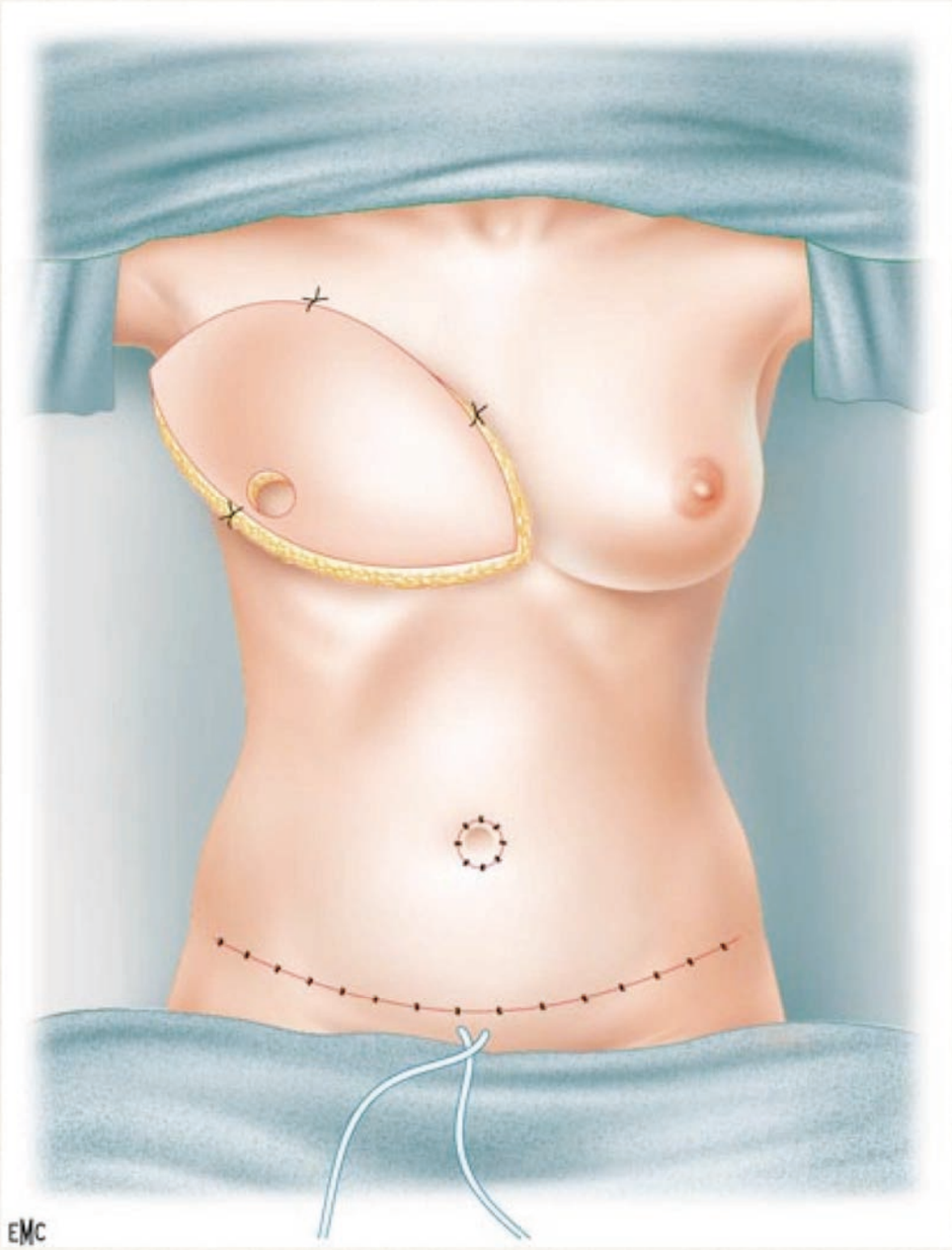

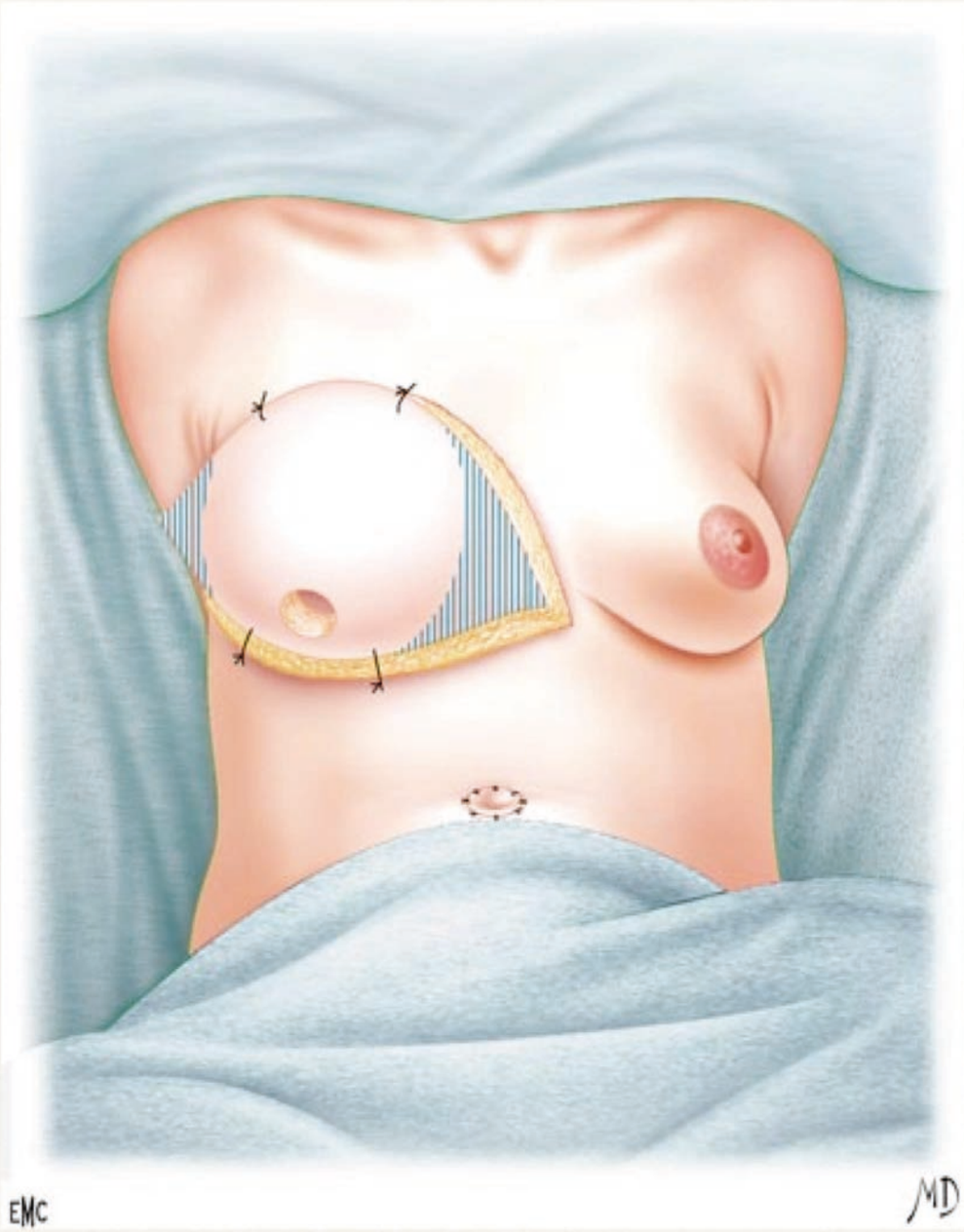

Fermeture du site donneur

- Fermeture aponévrotique sans prothèse
- Muscle Grand Droit conservé et fonctionnel

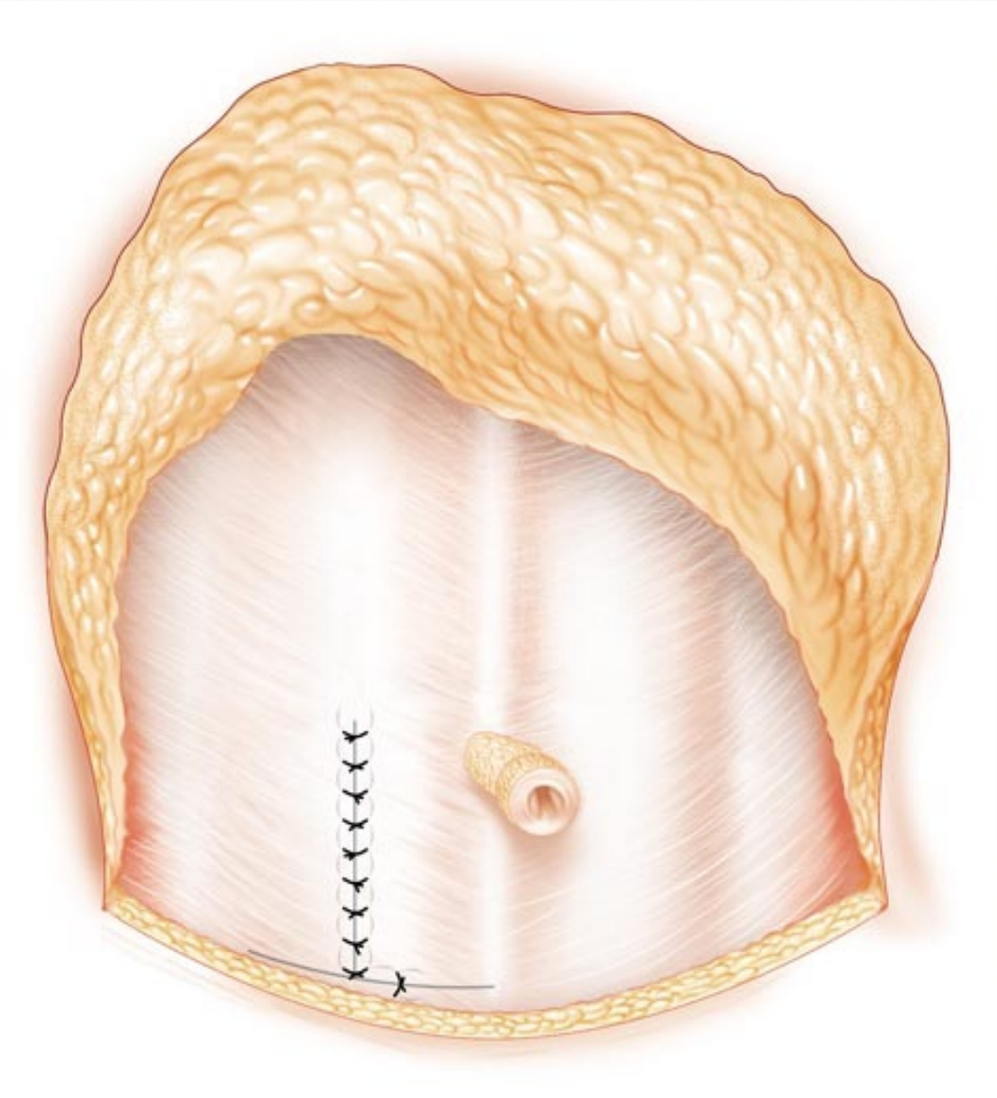

Fermeture du site donneur

- Fermeture comme lors d'une plastie abdominale esthétique

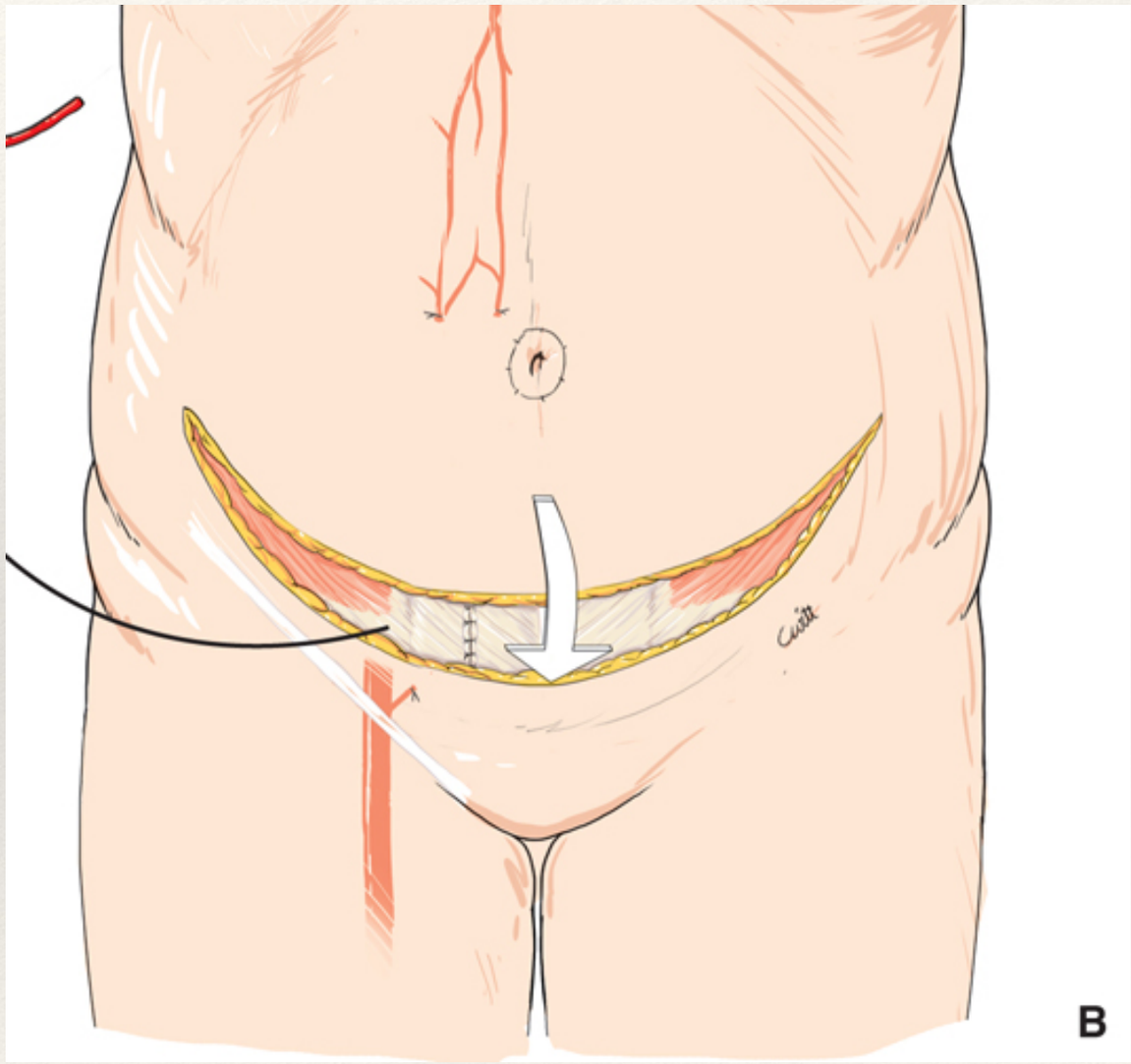

Fermeture du site donneur

- Fermeture abdominale
- Cicatrice finale

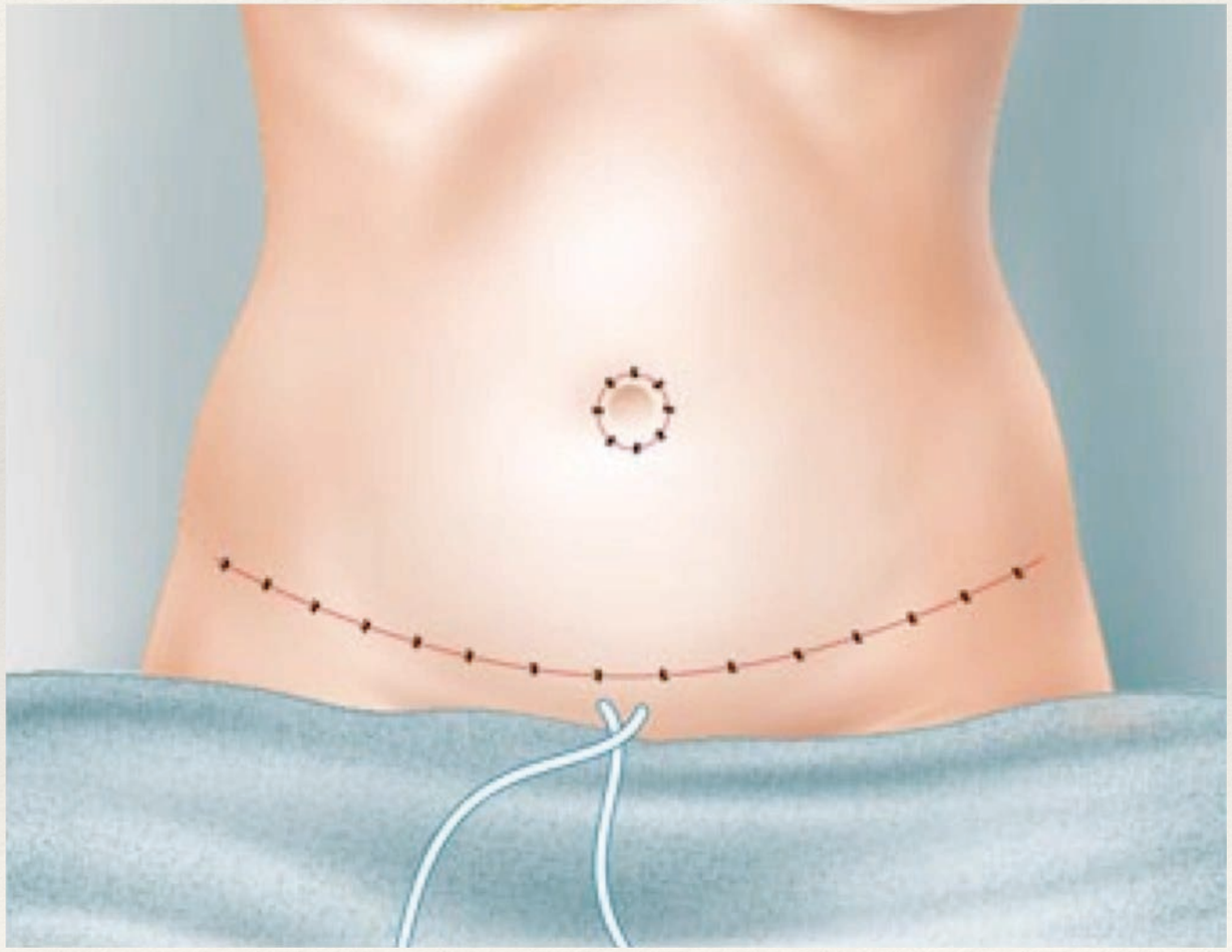

Fermeture du site donneur

Résultats de RMI DIEP sur sein irradié

RMI radiaire externe

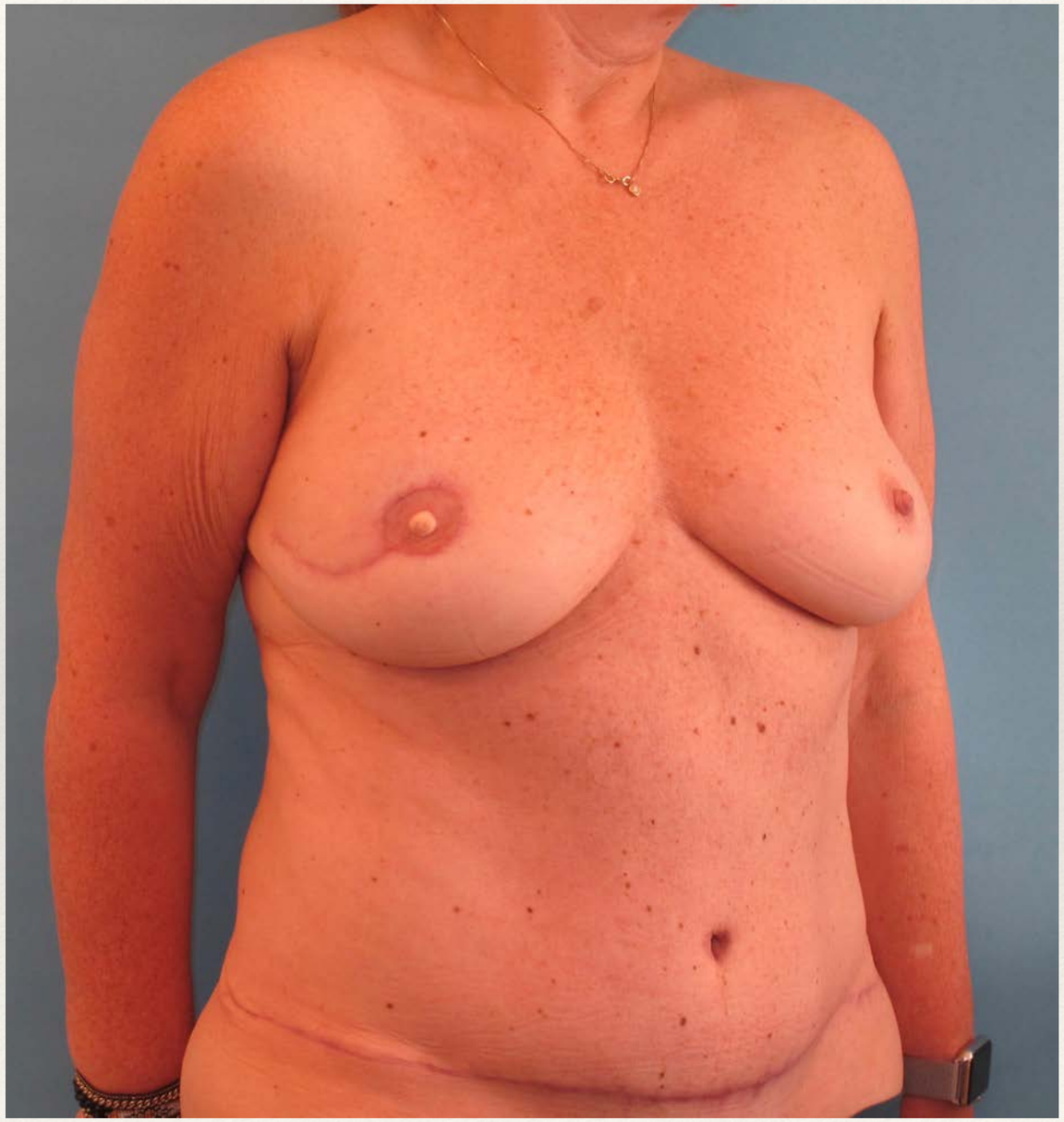

Résultats de RMI DIEP sur sein non irradié

Résultats de RMD DIEP sur sein irradié.

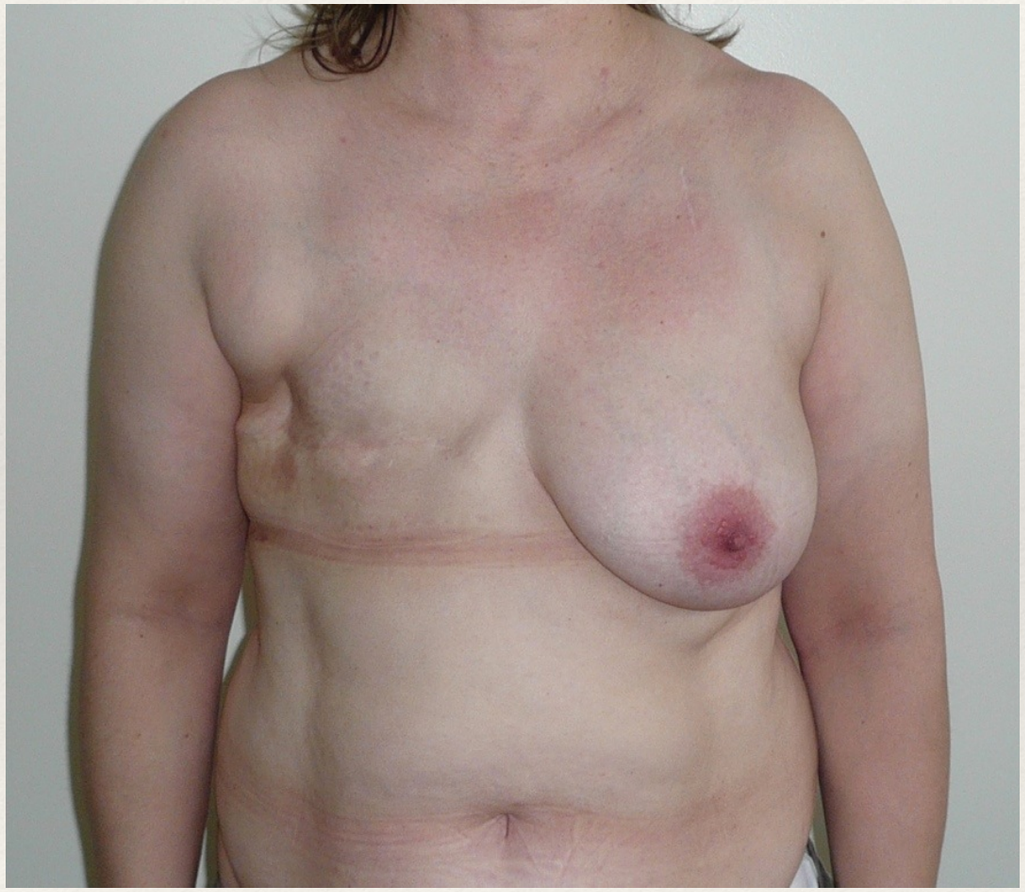

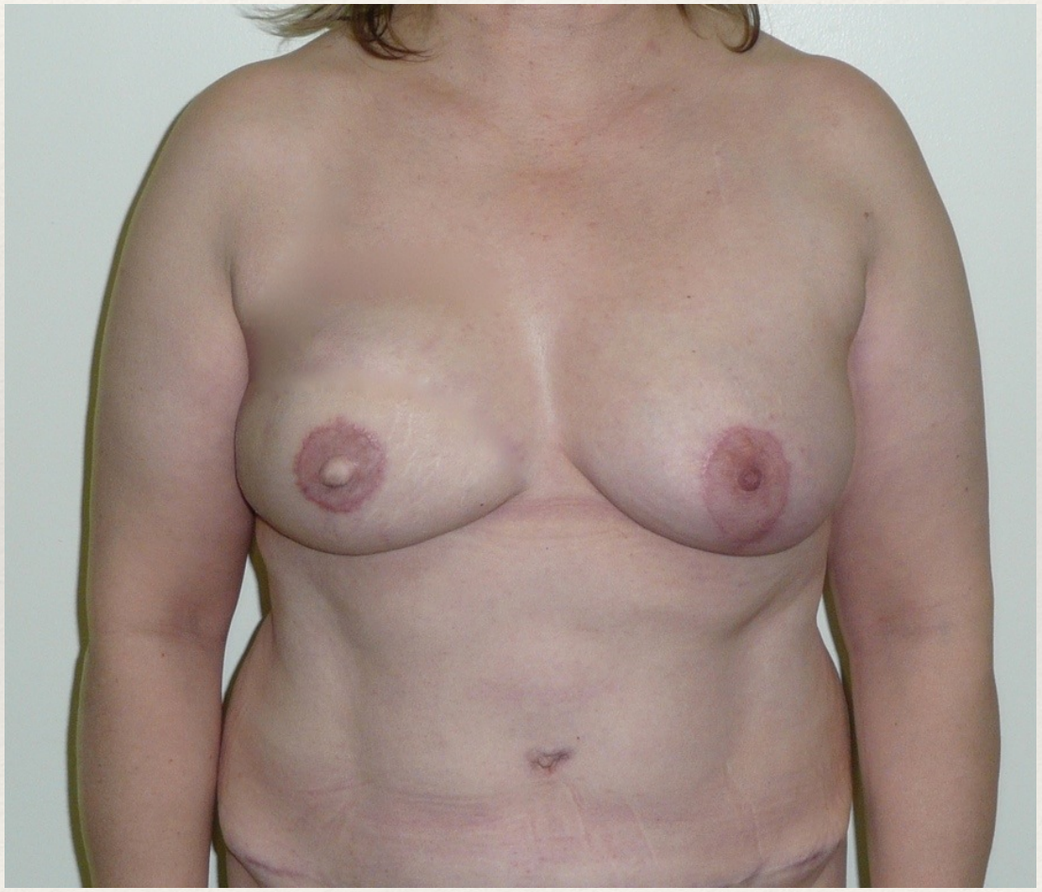

mastectomie de réduction de risque BRCA2

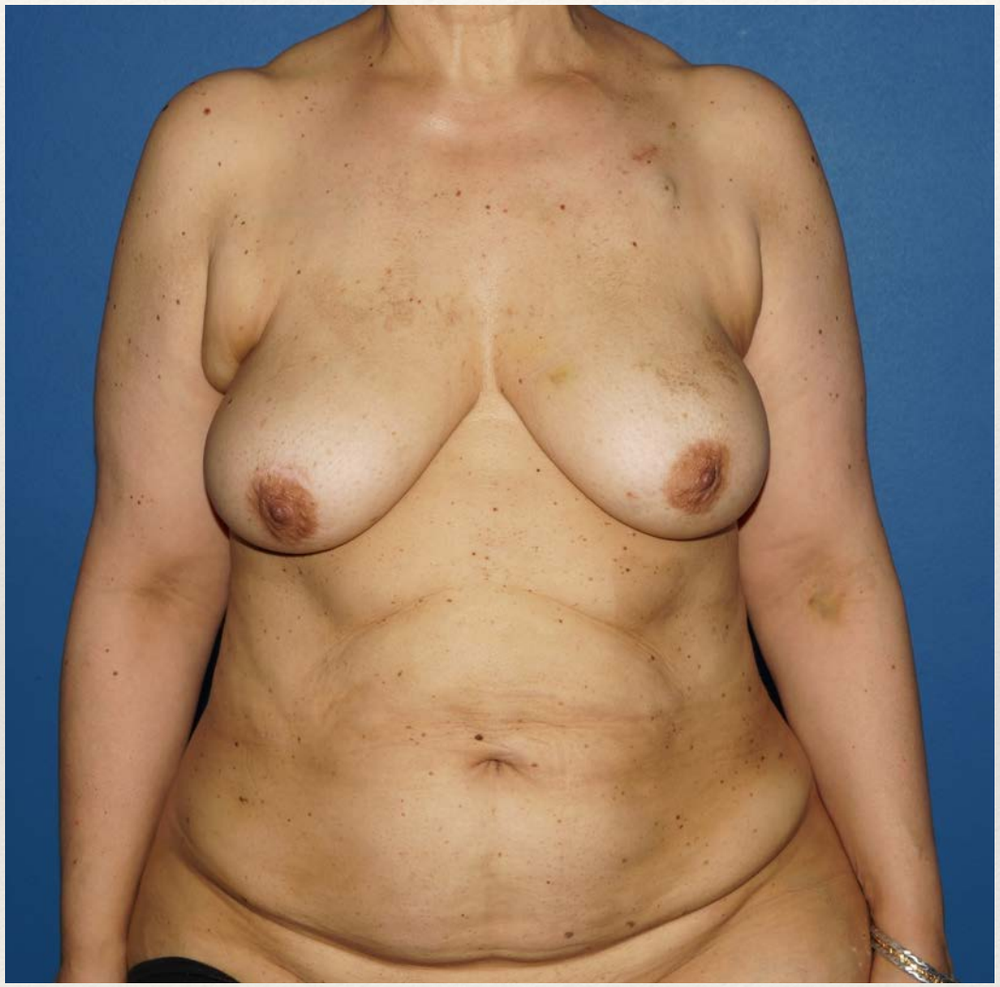

mastectomie de réduction de risque BRCA1

PAP et TUG

- décrit en 2012
- lambeaux de face interne / post de cuisse
- meme principe que le DIEP
- pour morphologies fines
- seins petits / moyens

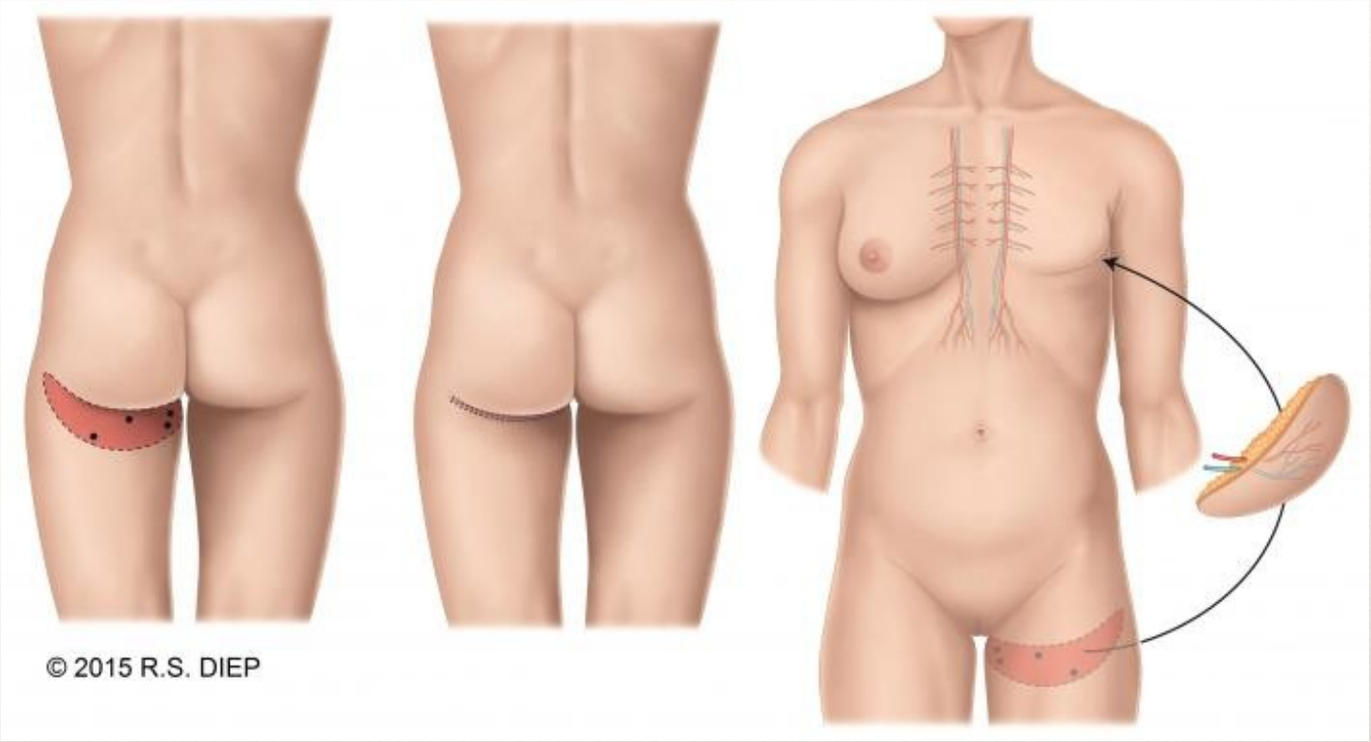

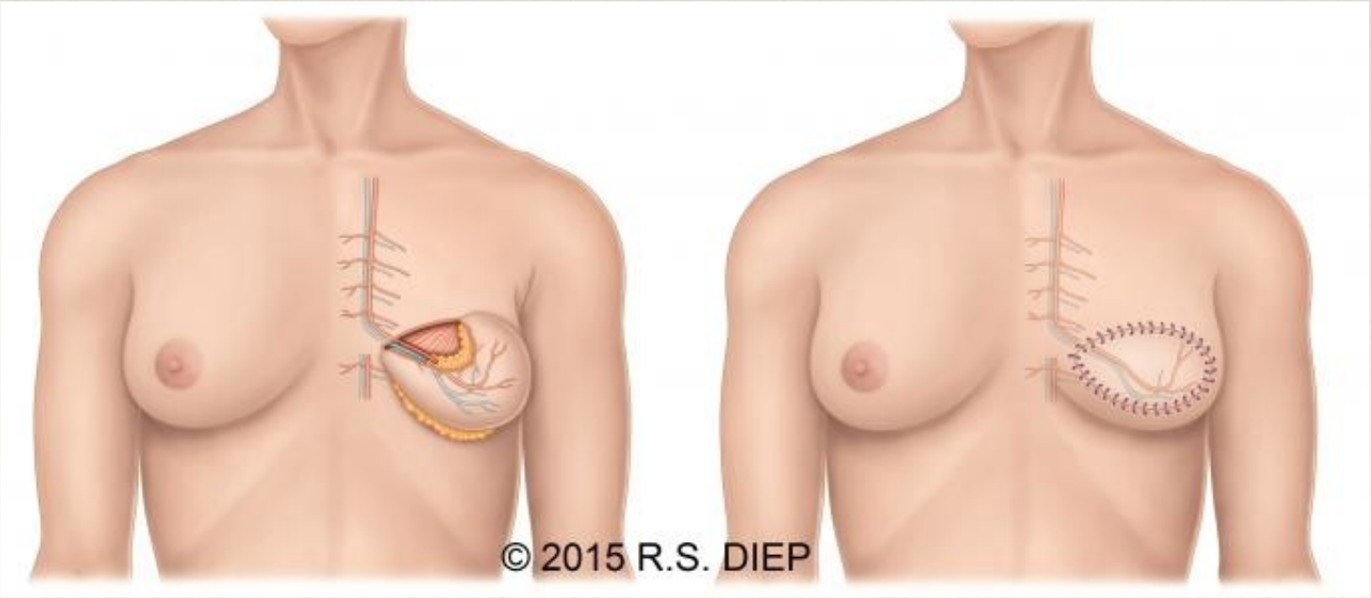

Lambeau

Avantages

- *Naturel*
- *Durable*
- *Pas de Changement*
- *Suit variations poids*
- *Texture*

inconvénients

- Risques perop
  - Temps interventions: 4/7h
    - Hospi: 5/7jours
  - Plateau / Microchirurgie
    - Site donneur
  - Lourdeur de l'opération
- Difficile à organiser en RMI… (Tabac-angioscanner)

le bouleversement du lipofilling

- décrit en 1990
- amélioration permanente pour améliorer la prise du transfert graisseux
- technique désormais incontournable

principe

- prélever la graisse par lipoaspiration
- la purifier
- et la réinjecter au niveau du sein

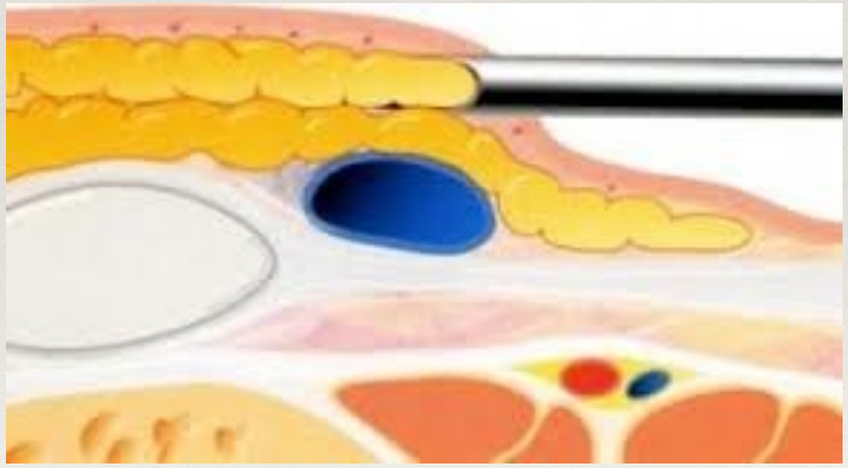

le marquage

- de la zone de prélèvement

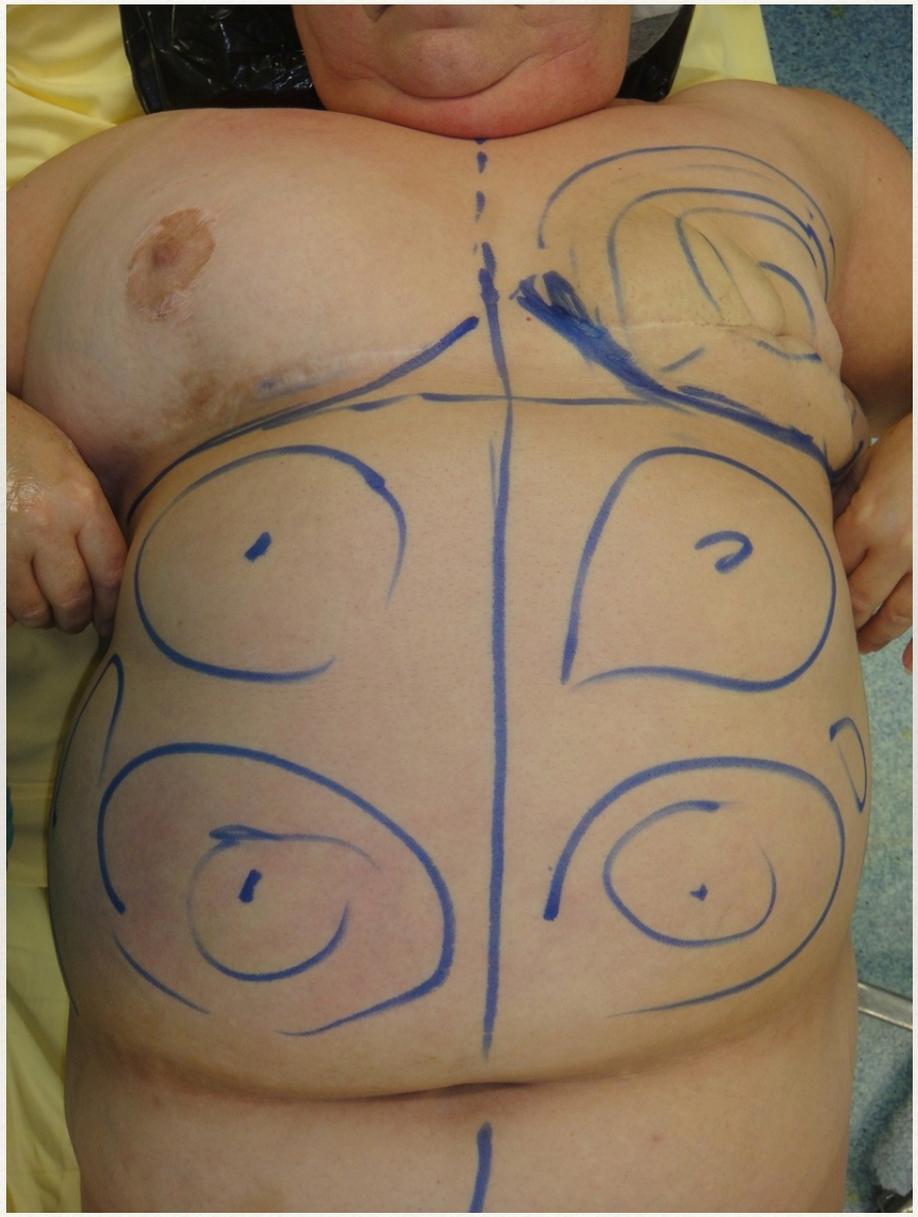

le marquage

- de la zone receveuse

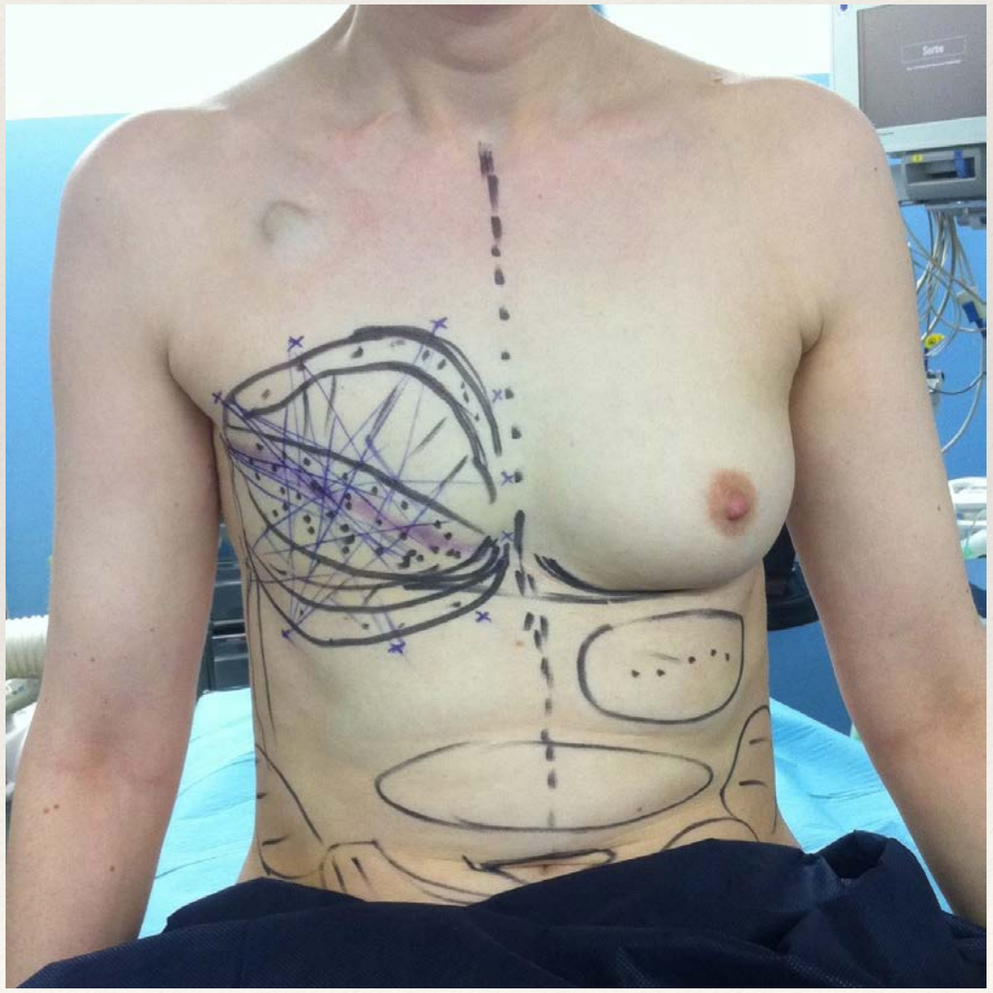

la lipoaspiration

Ou aspiration manuelle

Préparation par centrifugation

Préparation par décantation

la réinjection

Technique opératoire

- réinjection et libération des adhérences

Dans quels cas le lipofilling est il utile?

en préparation avant une RM par prothèse: lipobed

en retouche après une RM par prothèse

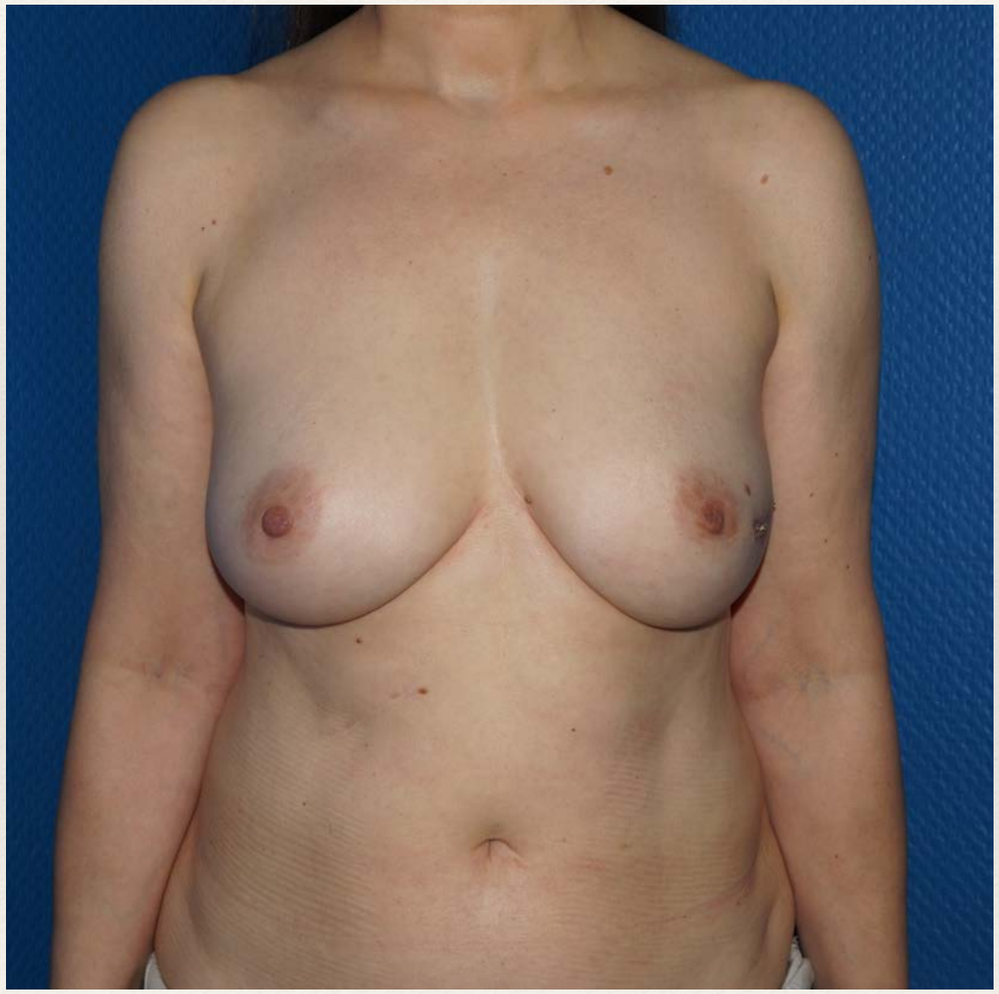

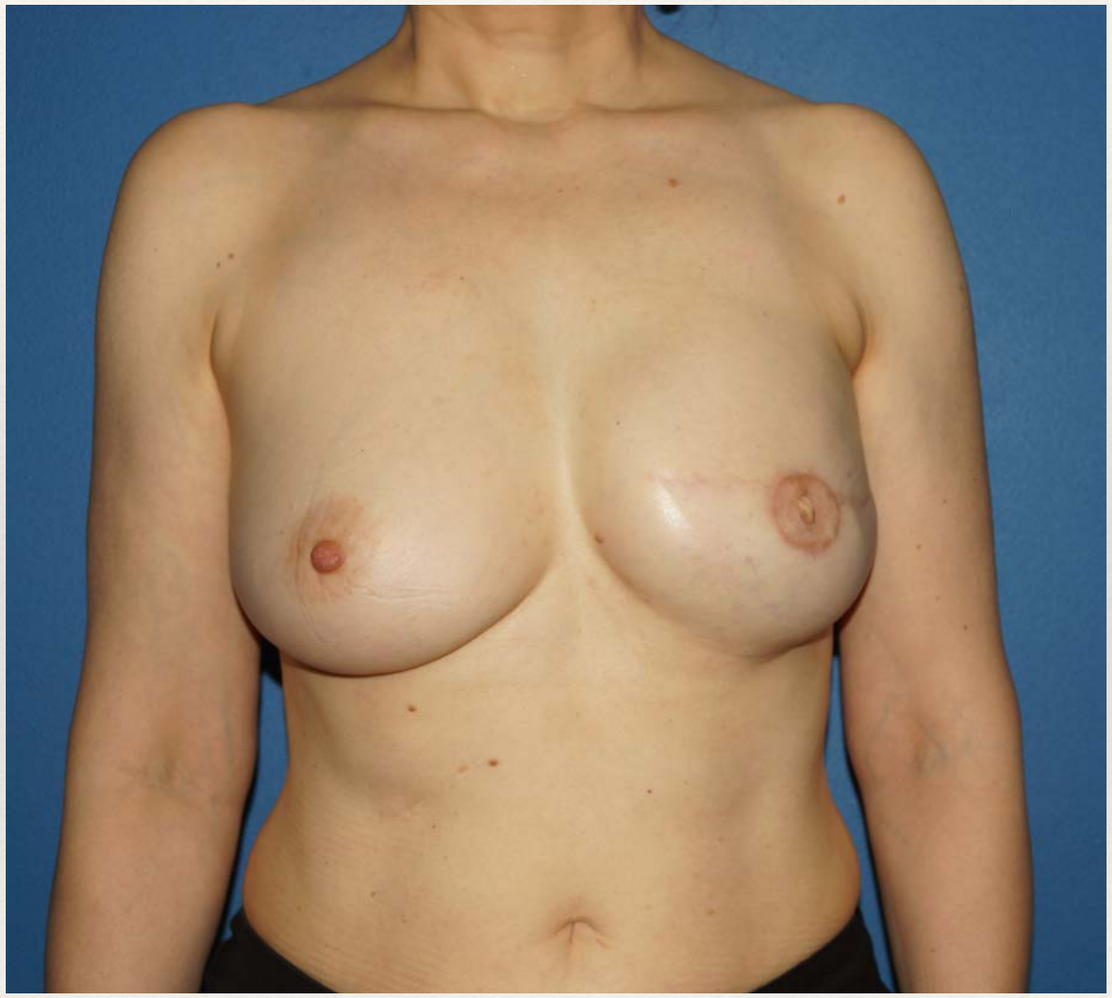

correction d’encoches du décolleté

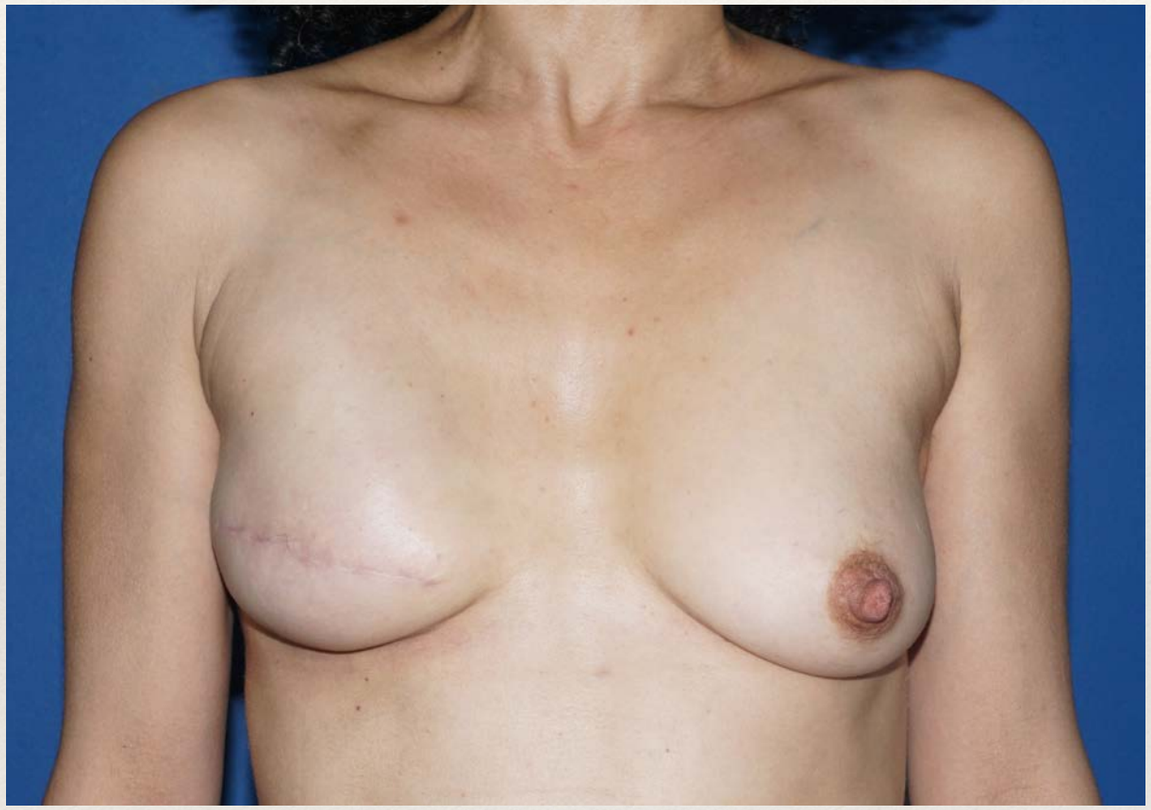

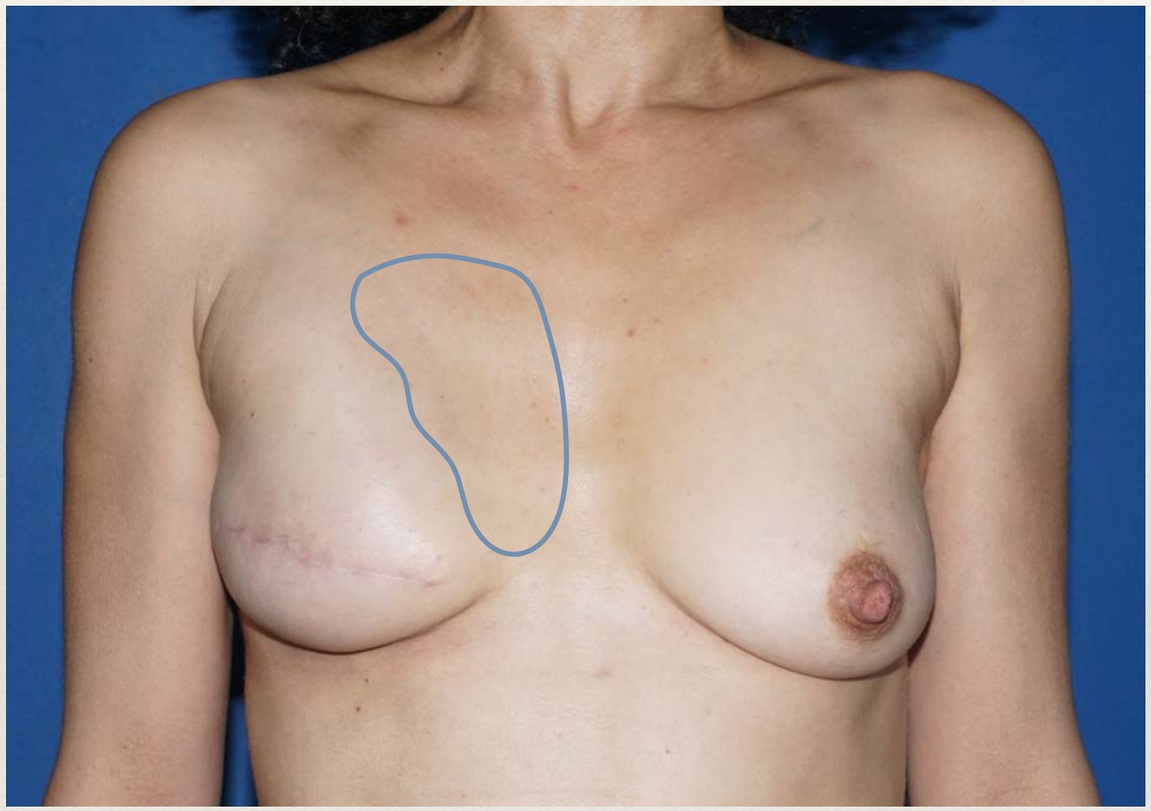

correction des séquelles de traitement conservateur

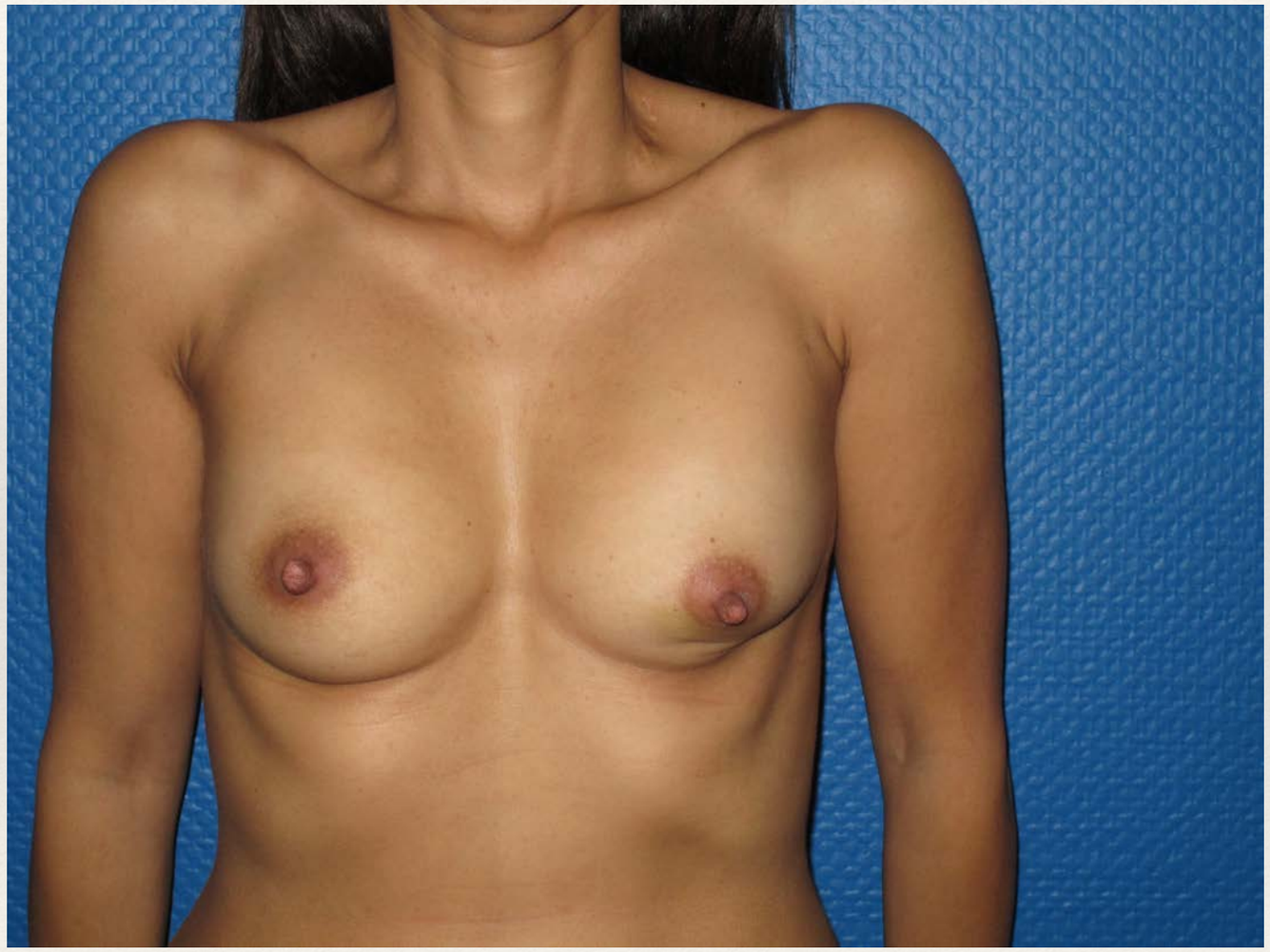

en reconstruction par lipofilling exclusif

- peau de bonne élasticité
- sein petit à moyen à reconstruire.

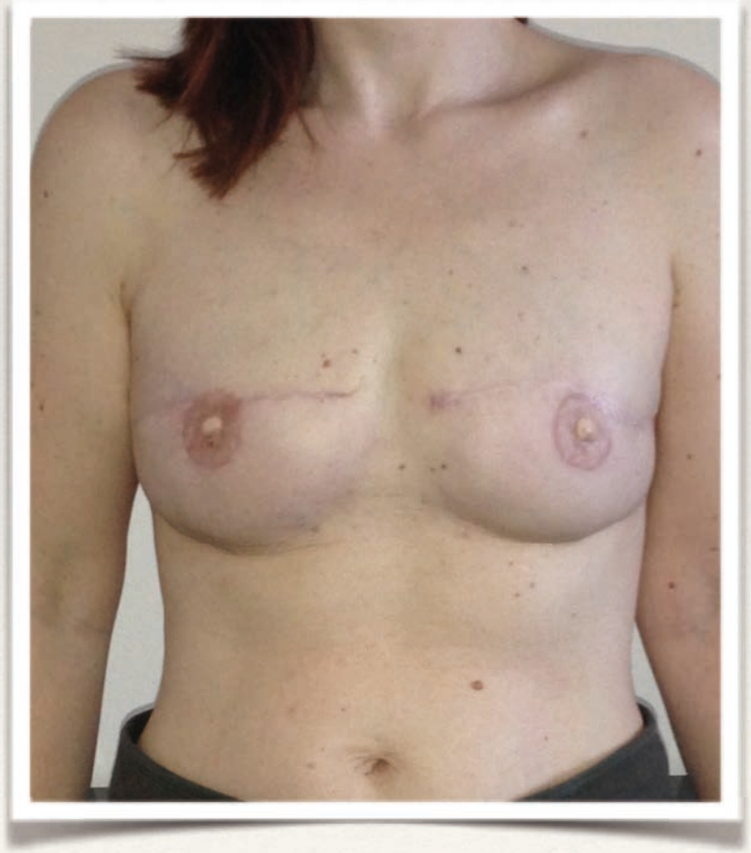

cas Dr Rausky.

RAFT

Avantages

- Naturel
- Aucune « grosse opération »
  - 0 ou 1 hospitalisation
  - Peu de risques

inconvénients

- Long (12/15 mois minimum)
  - Multiples opérations
  - Attente du résultats
  - Limites de la technique

la symétrisation

- mêmes techniques que la chirurgie esthétique du sein
- augmenter
- réduire
- remonter

2e étape= 2à3mois après

- symétrisation
- PAM
- retouches

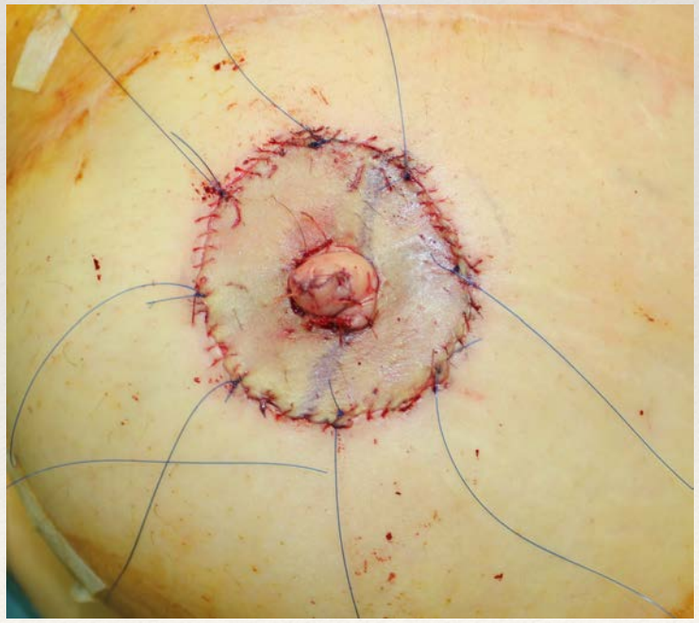

résulat à 1 an

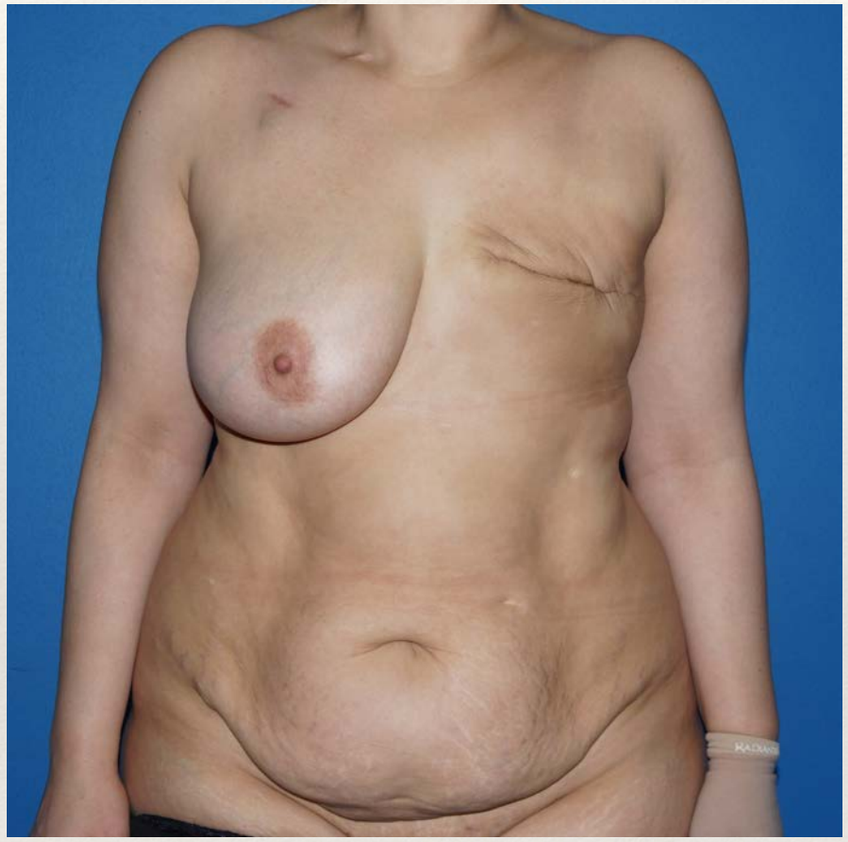

la reconstruction de la PAM

- par greffe de peau et lambeau
- par tatouage
- combiné

reconstruction du mamelon par lambeau

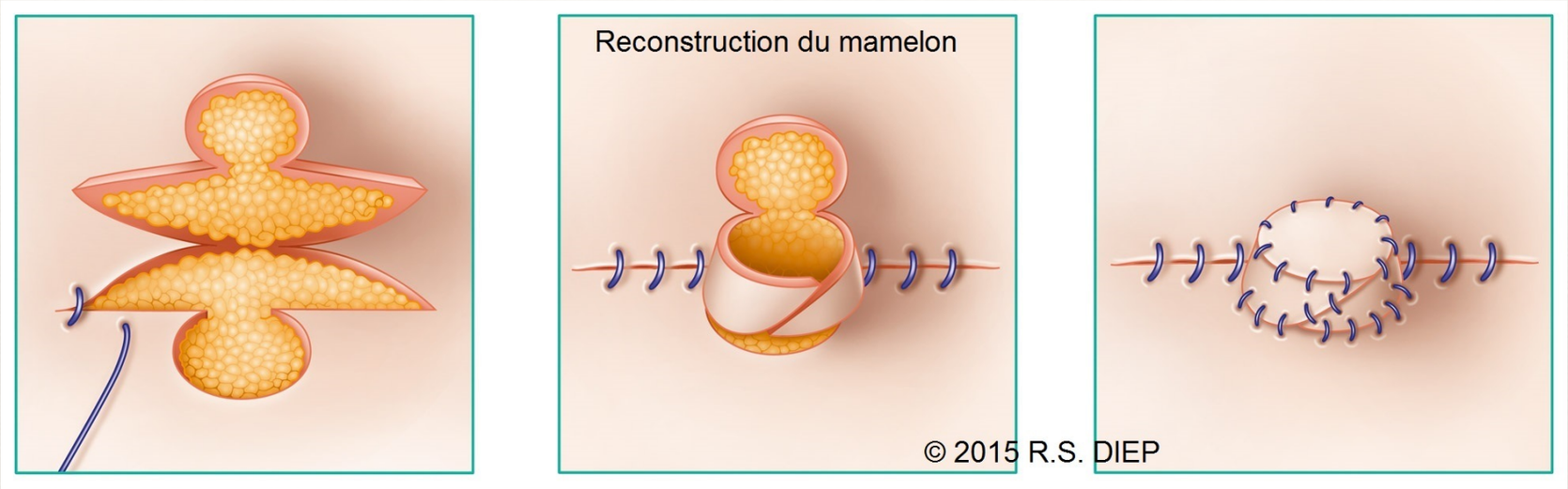

- image DIEP asso

reconstruction de l'aréole

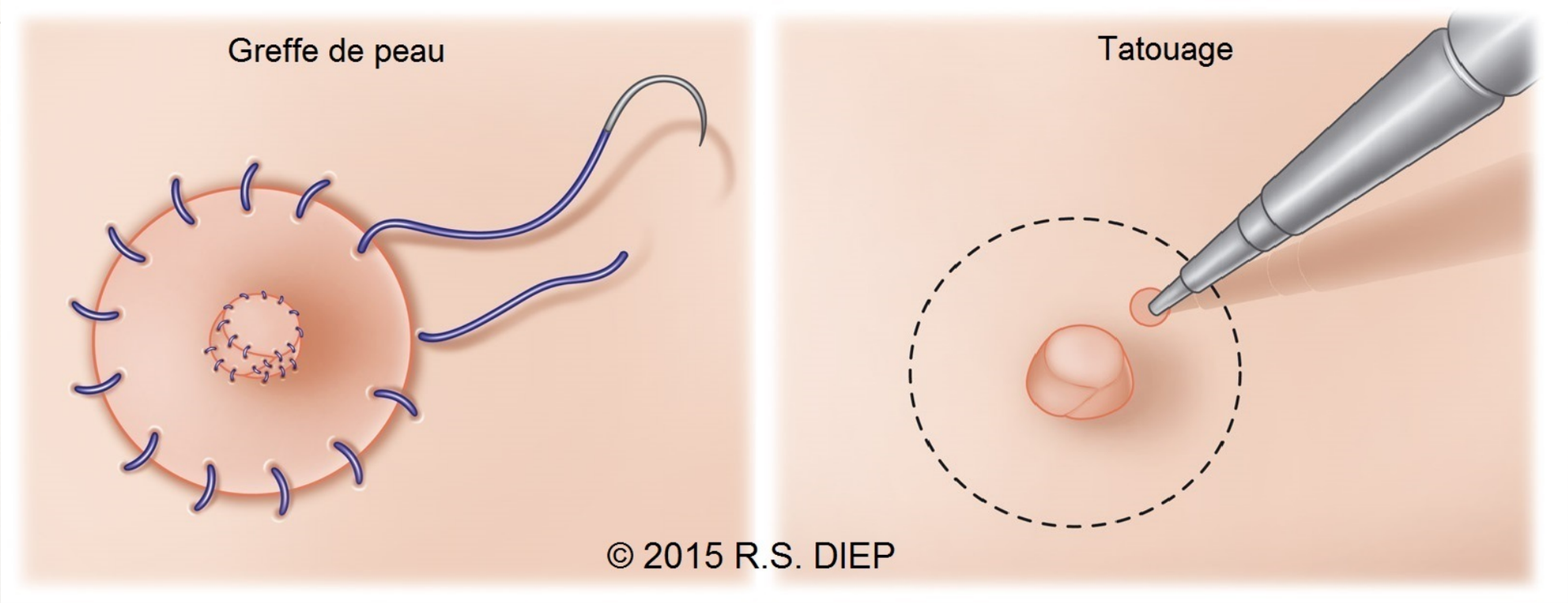

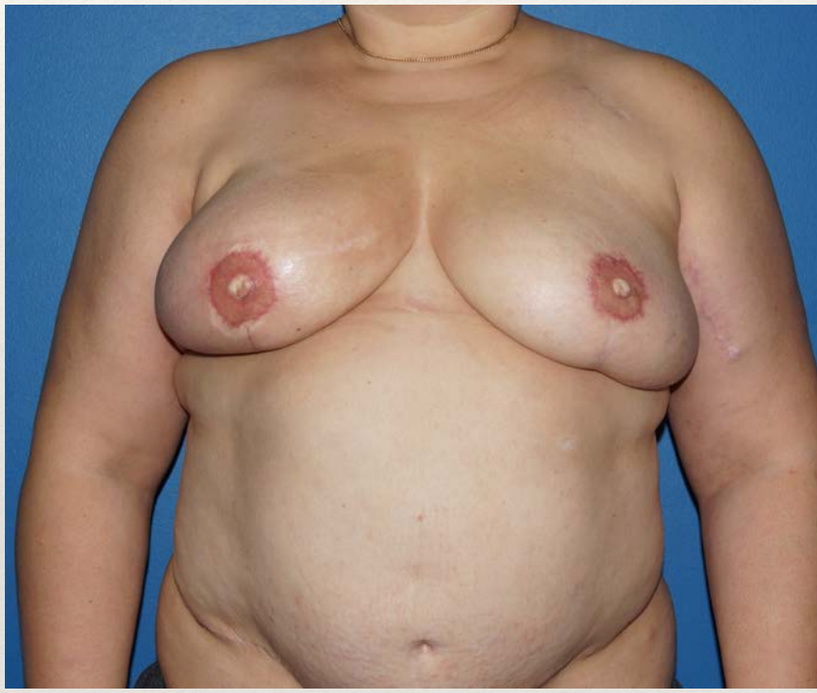

quelle reconstruction?

les différents cas de figure

- si peau est souple
- patiente mince, sans réserve graisseuse
- indication idéale de prothèse

- patiente mince sans réserve de graisse
- si peau irradiée, non élastique
- ou souhait de reconstruction autologue
- lambeau de grand dorsal
- lambeaux libres (TUG, SGAP et PAP)

- si peau souple
- patiente avec réserve de graisse
- **tout est possible!**
- prothèse seule ou avec lipofilling
- lipofilling exclusif
- tous les lambeaux

- peau irradiée non élastique
- avec réserve de graisse
- indication lambeau de grand dorsal+/-autologue
- DIEP.

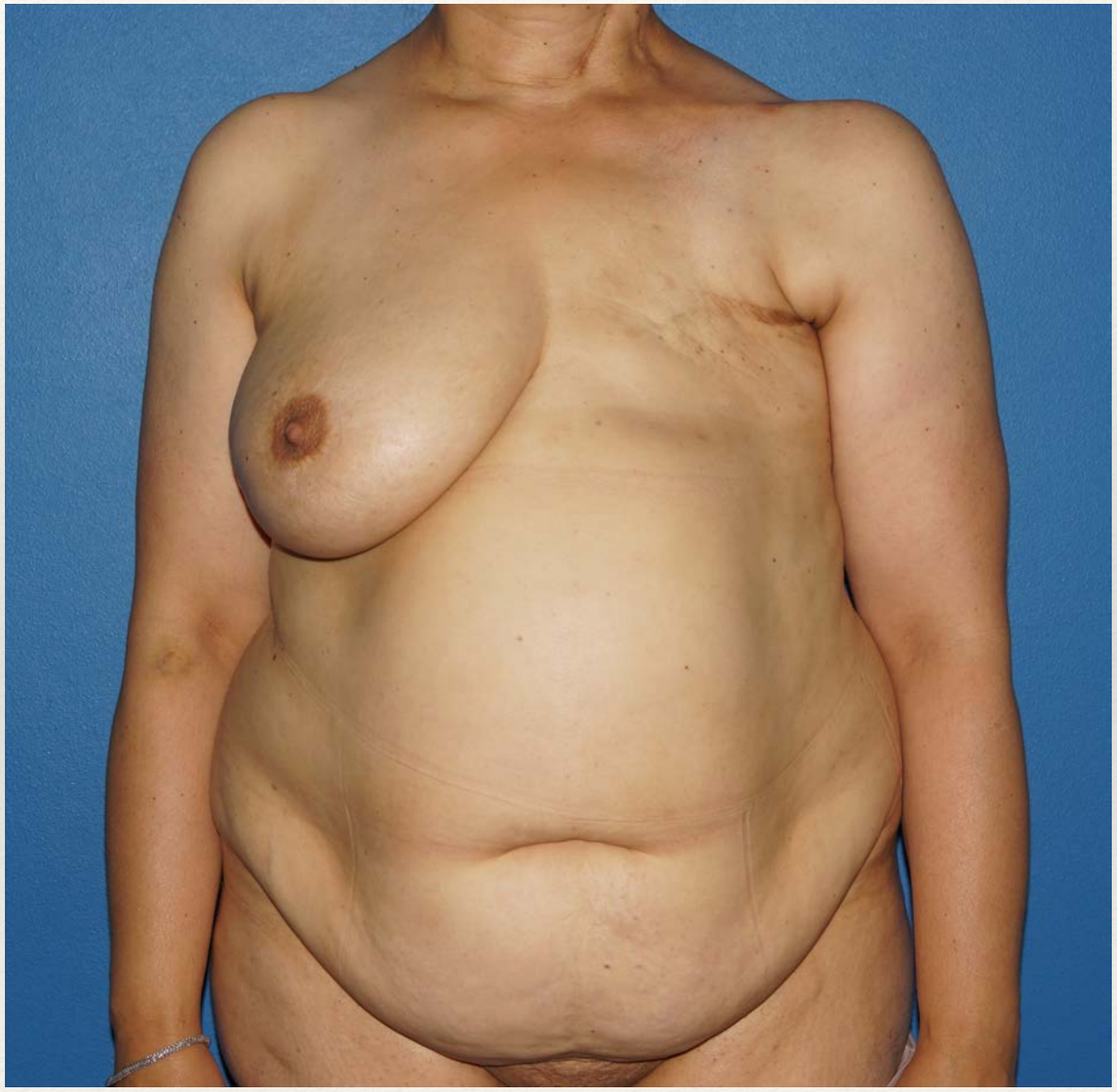

- si très mince et refus de prothèse
- grand dorsal, lambeaux libres cuisses

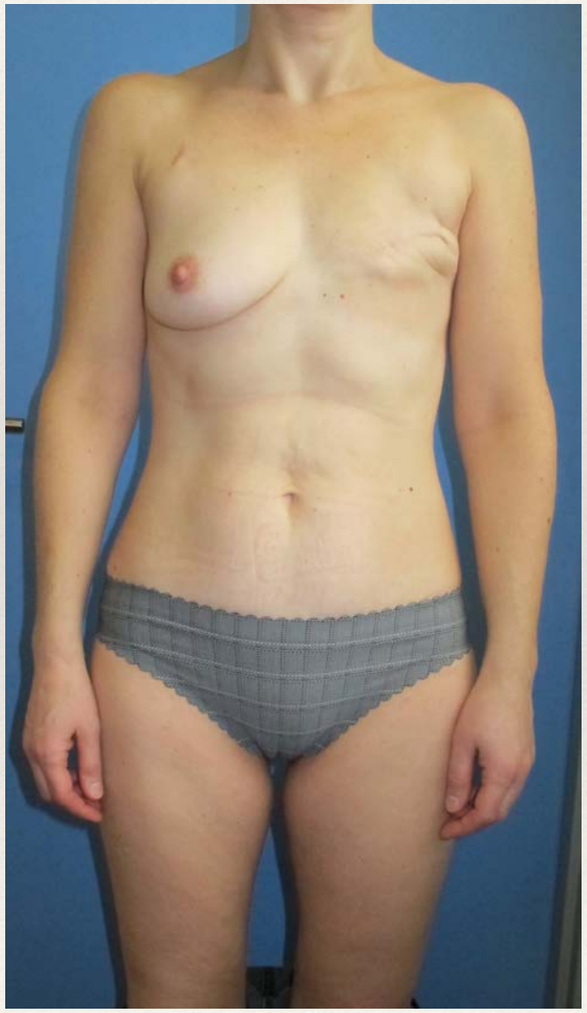

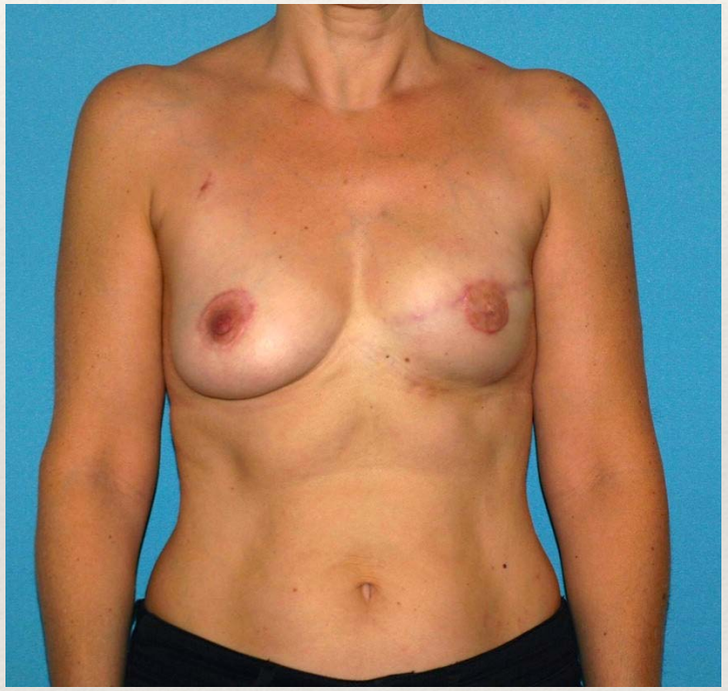

- dans le cas d’une reconstruction tertiaire
- échec ou intolérance d’une prothèse: coque, douleur, gène
- indications de lambeaux ++

remplacer une prothèse?

- si réserve de graisse: lipofilling itératif, DIEP

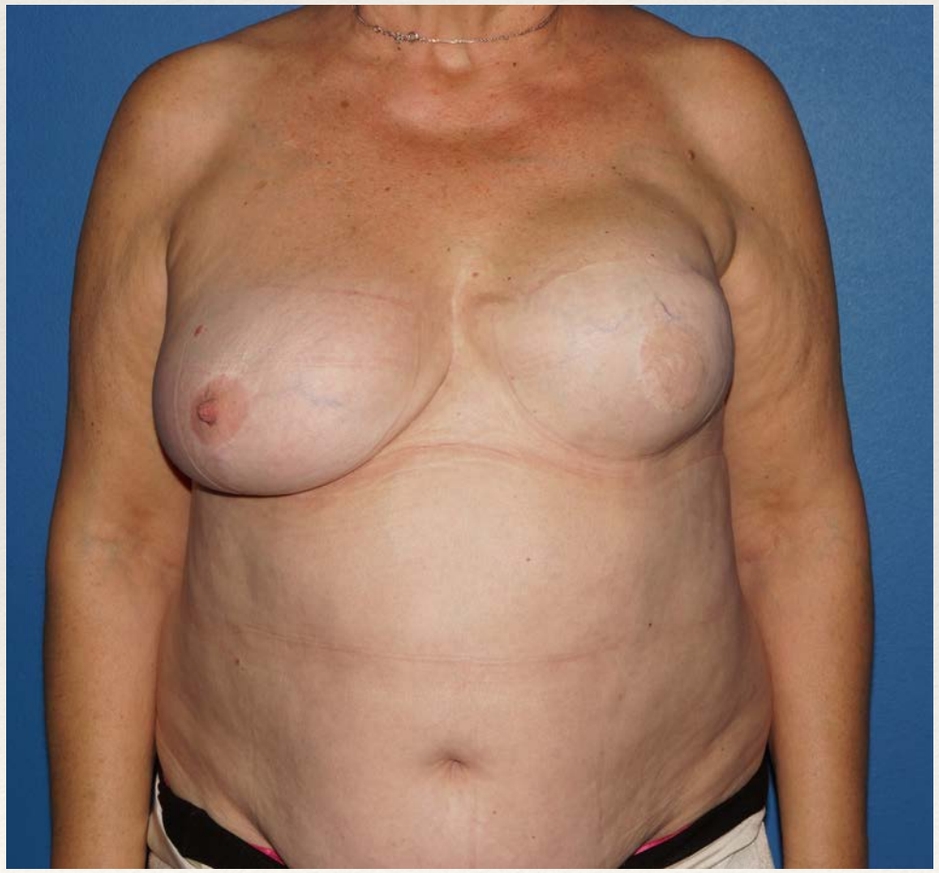

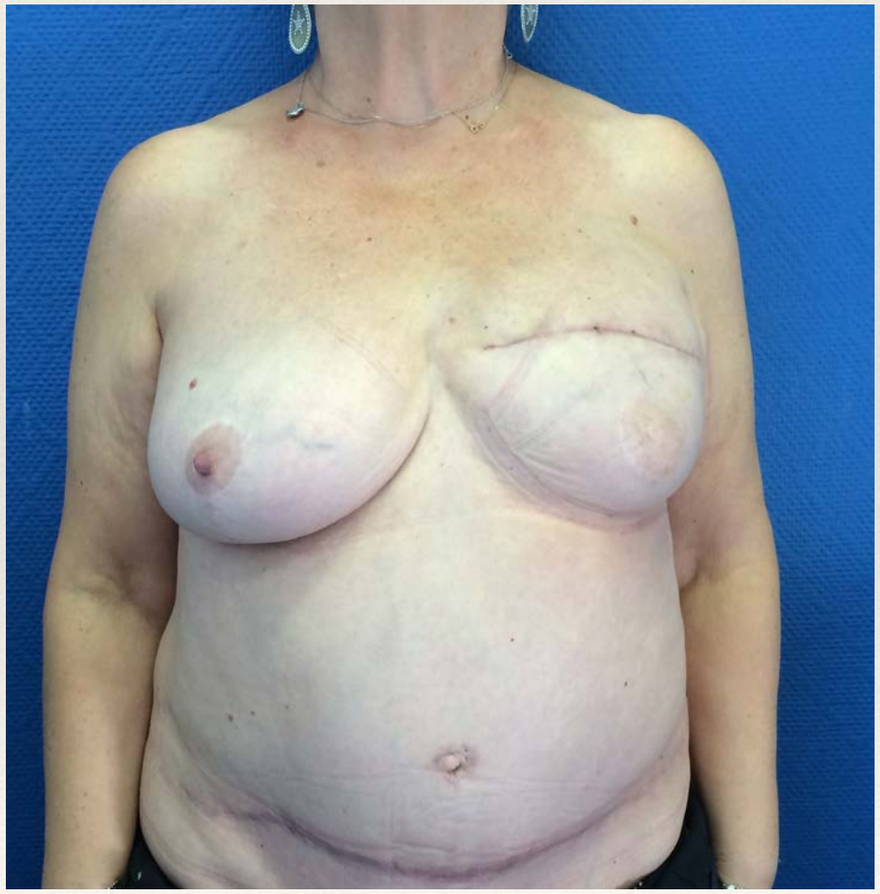

comment choisir « sa » reconstruction?

- il n'y a pas de « meilleure » technique de reconstruction mammaire
- il faut proposer à chaque patiente la méthode qui lui est le plus adaptée

- il existe toujours plusieurs possibilités++
- importance des consultations pré-opératoires, discussion avec le plasticien
- info/ conférences/ associations
- mettre à profit le délais avant reconstruction++

- en fonction des atcd (radiothérapie)
- de la morphologie de la patiente
- de son désir de résultat/ des modalités de la reconstruction

- vérification des différentes contre indications qui peuvent influer sur le choix de la technique:
- tabagisme actif
- obésité sévère
- cicatrices (ventre, dos, cuisses)
- testing du grand dorsal

- comparer les avantages et inconvénients de chaque technique



merci pour votre attention!